Premios Sanitas Dental Star 2023

Caso clínico

Título:

''3D en 1'': Triple tratamiento para un caso de fibroma osificante agresivo.

Categoría:

Experta

Resumen:

El fibroma osificante agresivo es una patología fibroosea de etiología benigna cuyo comportamiento agresivo hace que su manejo sea complicado. La cirugía 3D, que incluye la planificación digital prequirúrgica y la transferencia de dicha planificación mediante software de navegación, guías quirúrgicas y prótesis customizadas, ha demostrado una mejoría de los resultados quirúrgico ya que nos permite pasar de la planificación in situ de la cirugía a la planificación prequirúrgica del movimiento deseado, con una simulación y previsualización del resultado a nivel óseo y de tejidos blandos.

La combinación de la cirugía de resección mediante guías de corte, la reconstrucción mediante prótesis PEEK customizada, la cirugía preprotésica CAD/CAM y la posterior rehabilitación dental consiguen un excelente resultado estético y funcional.

Presentación del caso clínico:

Paciente varón de 43 años, diagnosticado en junio 2018 de lesión fibrosa ósea compatible con fibroma osificante agresivo en región orbitomalar derecha. Fue intervenido en otro centro en septiembre 2018 donde se realizó maxilectomía derecha, con colocación de malla orbitaria y reconstrucción con colgajo de peroné derecho.

En diciembre 2018, se objetiva en pruebas de imagen persistencia de lesión en esfenoide y fosa craneal media derecha, que permanece estable hasta noviembre de 2019, cuando se aprecia crecimiento de la lesión. En ese momento es remitido a nuestro servicio para valoración y plantear nueva resección.

Tras valoración, se decide intervención quirúrgica programada para extirpación de dicha lesión y reconstrucción con prótesis PEEK orbitomalar customizada y con asistencia de neuronavegación intraoperatoria.

Posteriormente se realizan dos intervenciones complementarias: colocación de implantes sobre peroné guiados y sustitución de placa de reconstrucción previa por placa PSI.

1. Fibroma osificante agresivo

Dentro de las lesiones fibroóseas benignas se encuentra el fibroma osificante. Esta entidad, a pesar de ser benigna se considera una verdadera neoplasia que comprende una proliferación encapsulada de tejido fibroso que afecta generalmente a los maxilares especialmente a la mandíbula en la región de molares(1). Su crecimiento es lento, pudiendo generar el desplazamiento dentario, incluso la rizólisis de los mismos.

Para su diagnóstico se requiere de la correlación clínica-radiológica, con los hallazgos intraoperatorios; ya que la histología puede presentar similitudes con otras lesiones fibro-óseas(2,3).

2. Planificación quirúrgica:

Tras la derivación a nuestro centro se valoran las opciones y se decide reintervenir para extirpar el área de recidiva y reconstrucción con una prótesis PSI(4–6).

Se decide diseñar una prótesis PEEK para la reconstrucción orbitomalar por sus excelentes capacidades de adaptabilidad y propiedades biomecánicas y de osteointegración(7). En segundo tiempo cirugía preprotésica con prótesis a medida CAD-CAM y recambio de la placa de reconstrucción por una customizada.

Para la primera etapa se decidió optar desde el primer momento por una solución customizada por las ventajas que suponen frente a las alternativas tradicionales, a destacar de especial interés en este caso la precisión que aportan las guías de corte quirúrgicas al tratarse de una patología benigna pero agresiva en la que cada milímetro de resección cuenta.

Toda la intervención se planifica previamente mediante software específico CMF Planning de Brainlab Elements® *(Brainlab AG)* y dicha planificación es transferida al quirófano para neuronavegación intraoperatoria.

Imagen 1. Planificación preoperatoria.

3. Cirugía y reconstrucción odontológica customizada:

Este caso clínico combina tres técnicas quirúrgicas reconstructivas customizadas:

- Una prótesis PEEK orbitomalar a medida para la reconstrucción del defecto tras la resección guíada con guías de corte.
- La colocación de implantes osteointegrados sobre el colgajo de peroné utilizando cirugía guiada planificada CAD/CAM y con guía de posicionamiento.
- La sustitución de la placa de reconstrucción estándar por una placa customizada del segmento maxilar reconstruido con peroné.

Para la extirpación de la zona recidivada se crea una guía de corte customizada adaptada a la anatomía del paciente y que delimita con exactitud el área que debe ser resecada.

Imagen 2. Diseño de la guía de corte.

El abordaje quirúrgico elegido fue un abordaje coronal con extensión preauricular, posteriormente se realizó una ostectomía orbitocigomática guiada para la resección de la zona de recidiva.

Imagen 3. Abordaje quirúrgico.

Para la reconstrucción del defecto orbitomalar se empleó una prótesis PEEK customizada que cubría con exactitud el área previamente resecada con las guías. La combinación de una cirugía de resección guiada y una prótesis customizada permite alcanzar el máximo nivel de adapatibilidad al paciente y consecuentemente de calidad asistencial al proceso de resección y reconstrucción.

Imagen 4. Diseño de prótesis PEEK.

Esta prótesis PEEK se fijó mediante placas de osteosíntesis a los límites de hueso sano, además se complementó con una malla de soporte a nivel temporal.

Imagen 5. Colocación de prótesis PEEK y fijación.

La reconstrucción se completa con una restauración funcional y estética a nivel dental con la realización de una cirugía preprotésica CAD/CAM para el diseño de una guía para la colocación de implantes a nivel de piezas 11, 13, 15 y 17; y la posterior prótesis de rehabilitación dental consiguiendo un resultado óptimo y a la medida del paciente(8,9).

Imagen 6. Planificación CAD/CAM de la cirugía preprotésica.

Imagen 7. Utilización de guía quirúrgica y colocación de implantes.

4. Resultados, evolución, complicaciones:

En el momento actual el paciente goza de una excelente evolución clínica y resultado estético y se encuentra actualmente en seguimiento.

Imagen 8. Resultado final de la restauración dental.

Imagen 9. Resultado final del paciente.

Discusión:

Se planteó una solución customizada que permitiera solventar la recidiva de la lesión y al mismo tiempo mantener la reconstrucción previa del colgajo microquirúrgico de

peroné, todo ello con la mínima repercusión estética y asegurando una reconstrucción funcional a nivel dental.

La clave del mejor resultado quirúrgico es un plan quirúrgico óptimo. En los últimos años se ha desarrollado el concepto de cirugía 3D, que permite la planificación quirúrgica virtual de la ubicación de los cortes y el movimiento deseado antes de la cirugía(4–6,10).

Es especialmente útil en el campo de la cirugía maxilofacial para la cirugía ortognática de defectos dentofaciales y la cirugía reconstructiva(11).

La cirugía 3D nos permite pasar de la planificación in situ de la cirugía a la planificación prequirúrgica del movimiento deseado, con una simulación y previsualización del resultado a nivel óseo y de tejidos blandos. Las guías quirúrgicas nos permiten transferir la información de la planificación virtual al quirófano.

El empleo de la cirugía 3D, que incluye la planificación digital prequirúrgica y la transferencia de dicha planificación mediante software de navegación, guías quirúrgicas y prótesis customizadas, ha demostrado una mejoría de los resultados quirúrgicos, a destacar la precisión en la resección, con menor tasa de reintervenciones, el tiempo quirúrgico con menor comorbilidad y también en el resultado del paciente y satisfacción post tratamiento(4–6,12).

Conclusiones:

La combinación de la cirugía reconstructiva de cabeza y cuello realizada por Cirugía Maxilofacial con la cirugía preprotésica y la posterior restauración dental customizada por Odontología consigue un excelente resultado a nivel estético y funcional, así como una elevada satisfacción del paciente.

La cirugía 3D permite la creación de modelos personalizados y ya está aportando importantes ventajas en todas las fases del tratamiento: diagnóstica, terapéutica y de seguimiento, acercando nuestra práctica clínica a los más altos estándares de la medicina personalizada.

Relevancia clínica:

- Aplicación de las últimas tecnologías disponibles en la cirugía oral y maxilofacial y en la odontología.
- Colaboración entre CMF y Odontología para aportar una solución óptima a un caso complejo de patología cervicofacial.

Referencias bibliográficas:

1. Chandra H, Krishna V, Tahir M, Harishankar S. Juvenile aggressive ossifying fibroma. Natl J Maxillofac Surg. 2022 Aug 1;13(4):S183–6.
2. Shetty S, Dasukil S, Arora G. Aggressive ossifying fibroma of the maxilla. Ann Maxillofac Surg. 2020 Jan 1;10(1):262–6.
3. Adham M, Dewi D, Reksodiputro M, Ranakusuma R. Single stage maxillofacial reconstruction combined radical surgery for managing juvenile ossifying fibroma: A case report. Natl J Maxillofac Surg. 2023;0(0):0.
4. Zoabi A, Redenski I, Oren D, Kasem A, Zigron A, Daoud S, et al. 3D Printing and Virtual Surgical Planning in Oral and Maxillofacial Surgery. J Clin Med. 2022 May 1;11(9).
5. Ostaș D, Almășan O, Ileșan RR, Andrei V, Thieringer FM, Hedeșiu M, et al. Point-of-Care Virtual Surgical Planning and 3D Printing in Oral and Cranio-Maxillofacial Surgery: A Narrative Review. Vol. 11, Journal of Clinical Medicine. MDPI; 2022.
6. Huang MF, Alfi D, Alfi J, Huang AT. The Use of Patient-Specific Implants in Oral and Maxillofacial Surgery. Vol. 31, Oral and Maxillofacial Surgery Clinics of North America. W.B. Saunders; 2019. p. 593–600.
7. Luo C, Liu Y, Peng B, Chen M, Liu Z, Li Z, et al. PEEK for Oral Applications: Recent Advances in Mechanical and Adhesive Properties. Vol. 15, Polymers. MDPI; 2023.
8. Greenberg AM. Digital Technologies for Dental Implant Treatment Planning and Guided Surgery. Vol. 27, Oral and Maxillofacial Surgery Clinics of North America. W.B. Saunders; 2015. p. 319–40.
9. Chen P, Nikoyan L. Guided Implant Surgery: A Technique Whose Time Has Come. Vol. 65, Dental Clinics of North America. W.B. Saunders; 2021. p. 67–80.
10. Ahmad AF, Yaakob H, Khalil A, Georges P. Evaluating patients' satisfaction level after using 3D printed PEEK facial implants in repairing maxillofacial deformities. Annals of Medicine and Surgery. 2022 Jul 1;79.
11. Yang C, Zhang C, Wu J, Xu XF, Zhang Y, Zhang S. Three-Dimensional Printed Customized Surgical Guides for the Precise Correction of Complex Midfacial Post-Traumatic Deformities. Journal of Craniofacial Surgery. 2022 Jun 1;33(4):1150–3.
12. Yeung M, Abdulmajeed A, Carrico CK, Deeb GR, Bencharit S. Accuracy and precision of 3D-printed implant surgical guides with different implant systems: An in vitro study.

Leyendas de las fotografías:

Imagen 1. Planificación preoperatoria.

Imagen 2. Diseño de la guía de corte.

Imagen 3. Abordaje quirúrgico.

Imagen 4. Diseño de prótesis PEEK.

Imagen 5. Colocación de prótesis PEEK y fijación.

Imagen 6. Planificación CAD/CAM de la cirugía preprotésica.

Imagen 7. Utilización de guía quirúrgica y colocación de implantes.

Imagen 8. Resultado final de la restauración dental.

Imagen 9. Resultado final del paciente.

Fotografías:

Imagen 1:

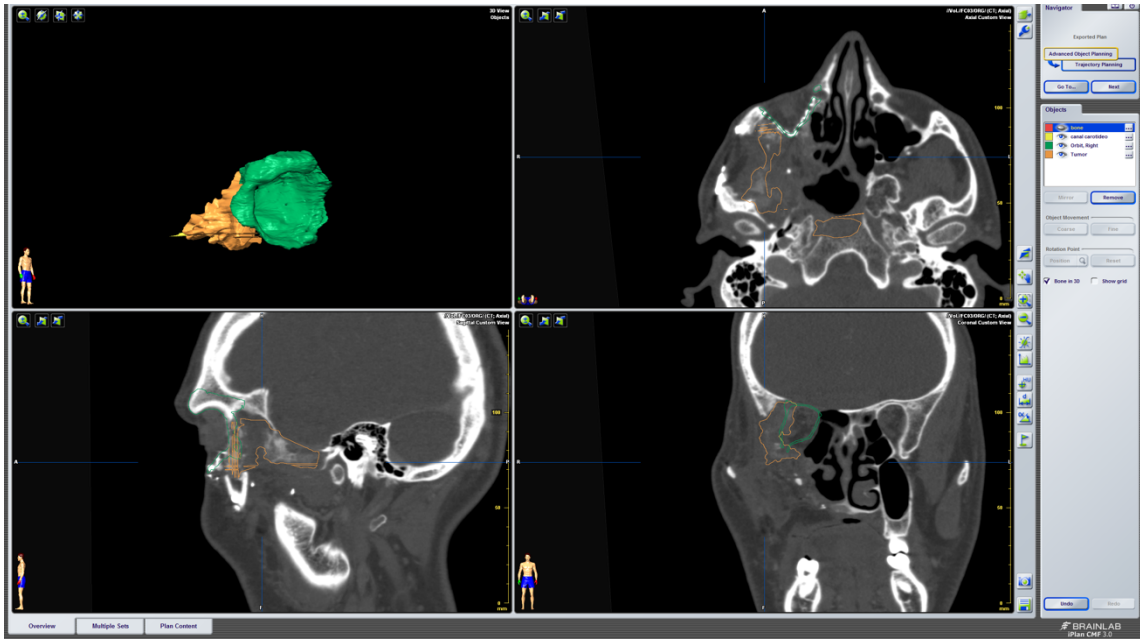

Imagen 2

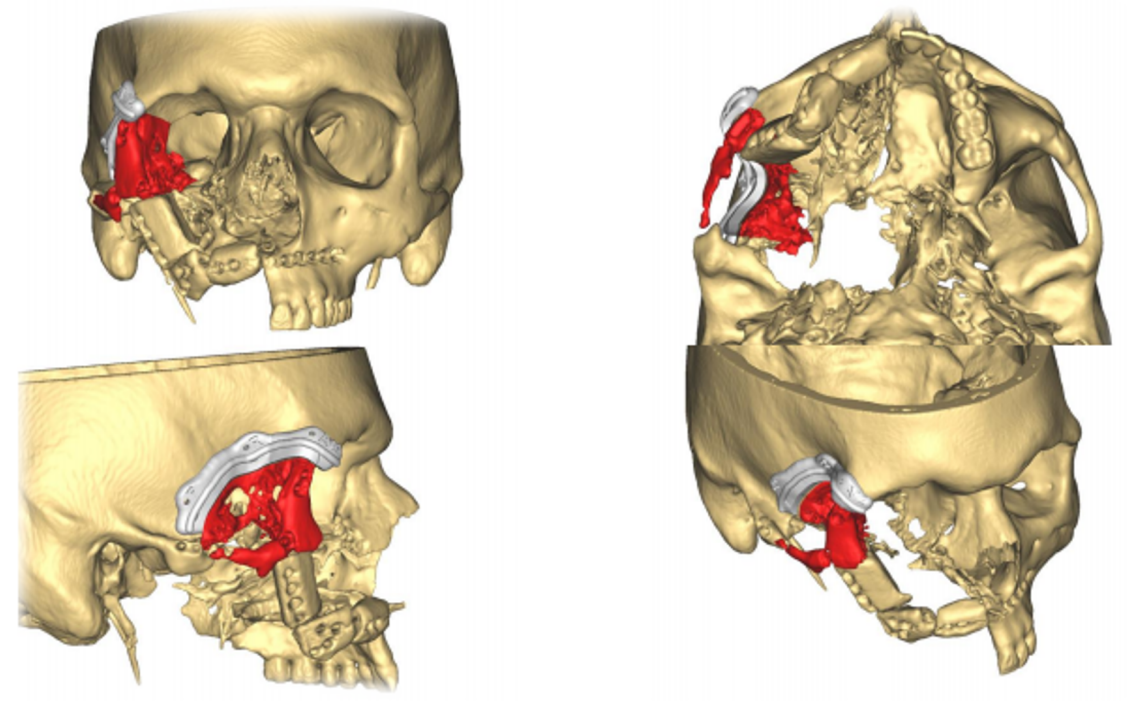

Imagen 3

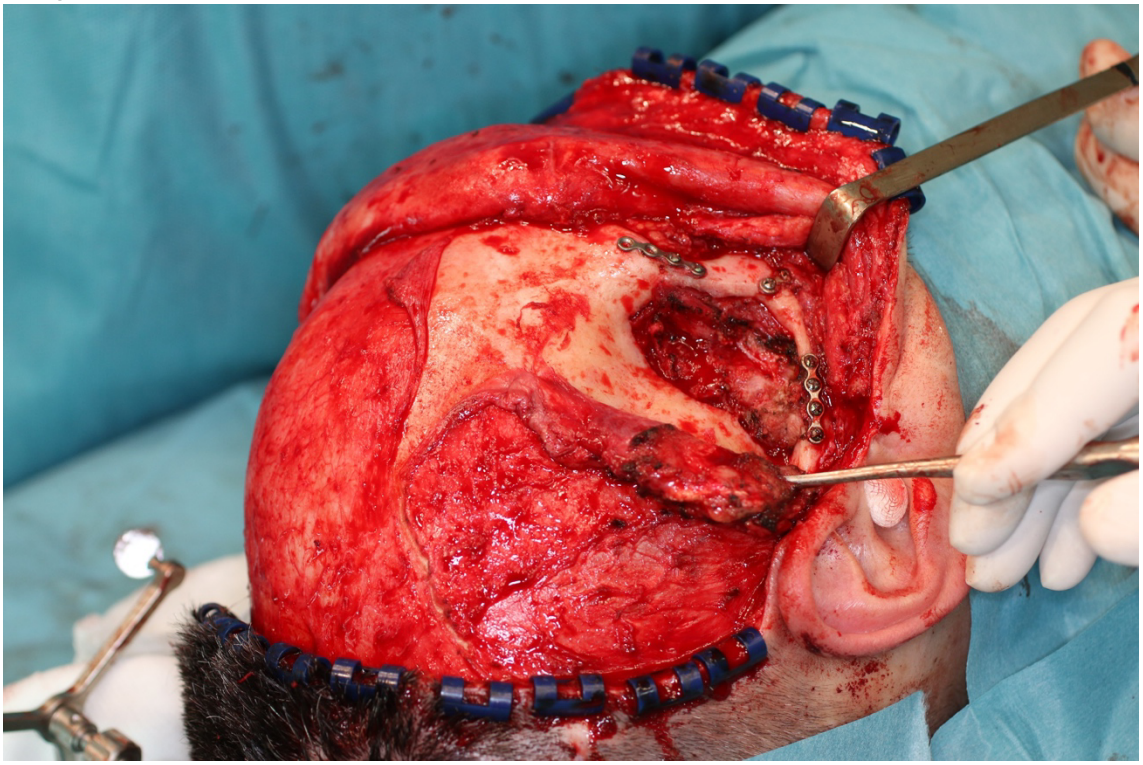

Imagen 4:

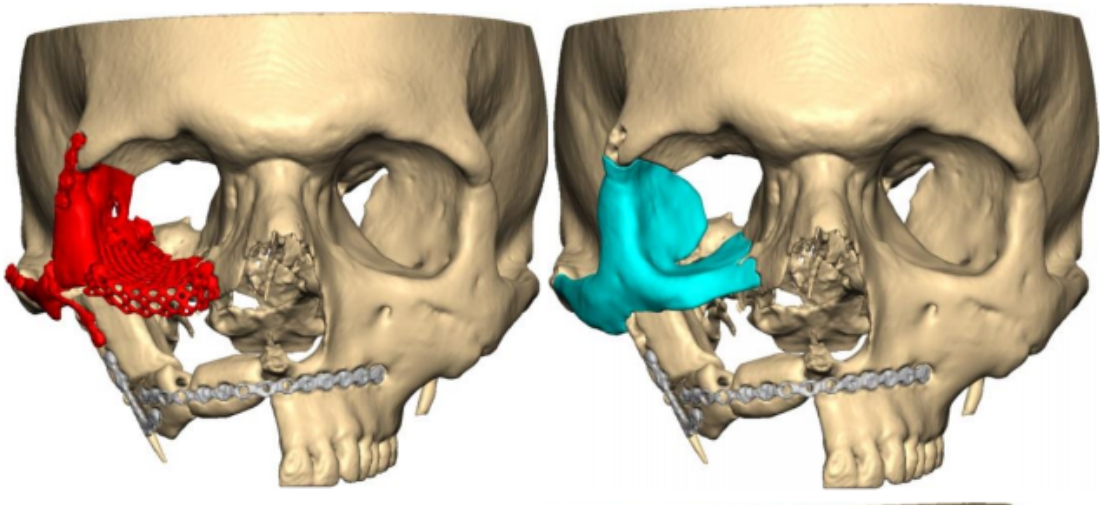

Imagen 5:

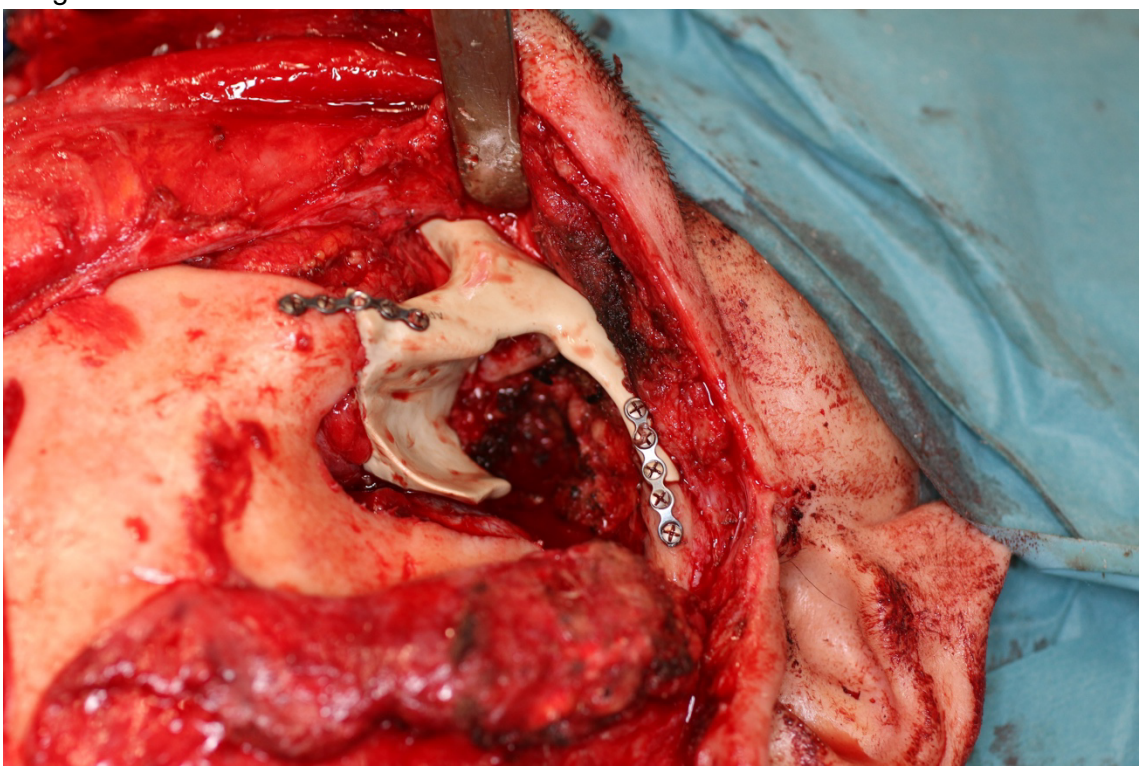

Imagen 6:

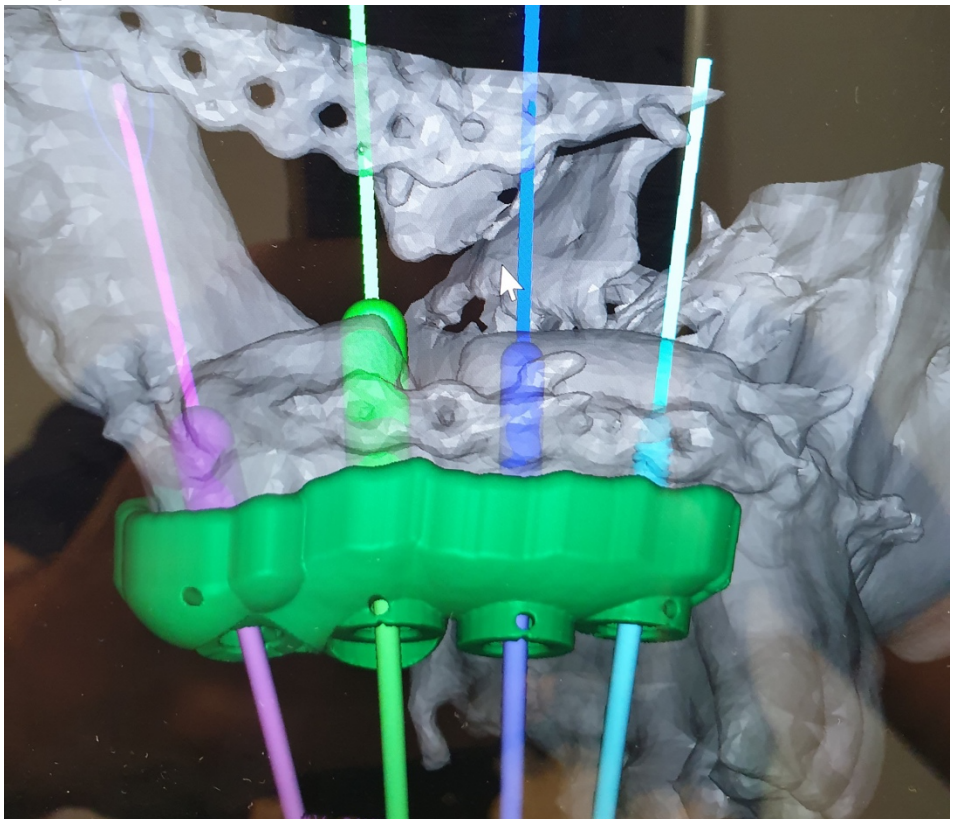

Imagen 7:

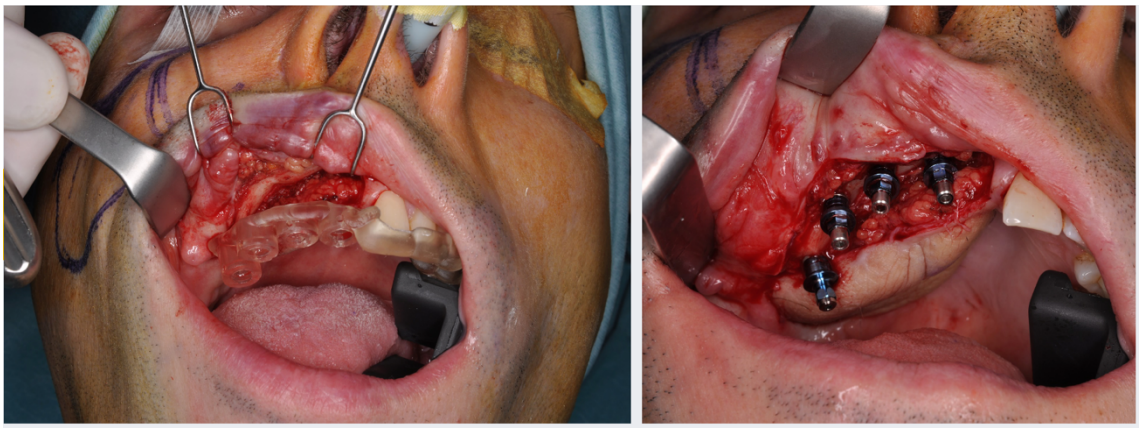

Imagen 8:

Imagen 9:

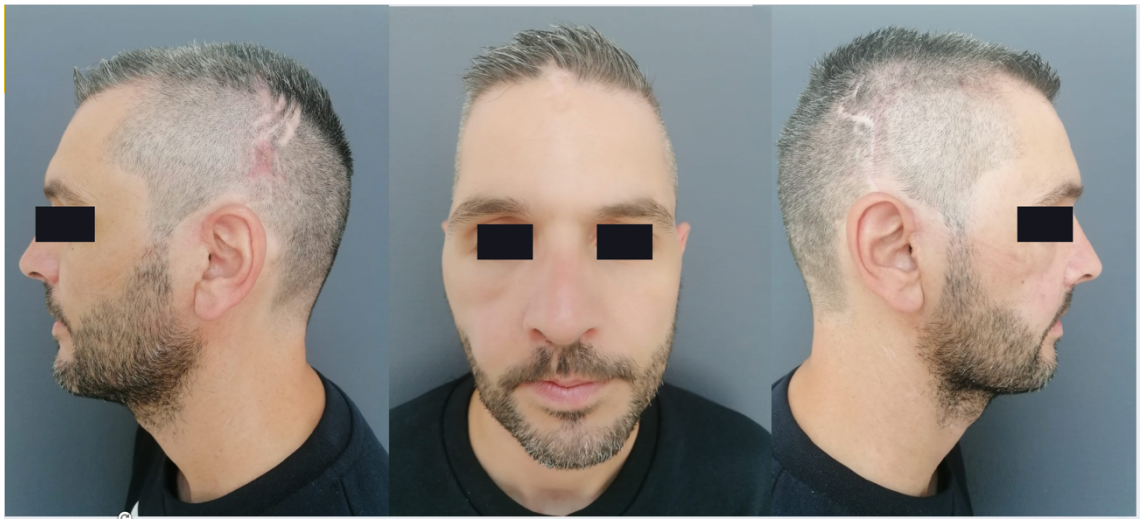

Palabras clave:

Fibroma osificante, reconstrucción customizada, cirugía 3D.