1 Título

Regeneración vertical del reborde alveolar en periimplantitis severa. A propósito de un caso.

2 Categoría

Experta

3 Resumen

Paciente de 43 años que acude para valoración por molestias y supuración en quinto sextante con seis implantes osteointegrados IMZ 4.0 hex-head interforaminales, rehabilitados mediante una prótesis parcial fija metal-porcelana. Al examen clínico periodontal, se observaron profundidades de sondaje mayores de 6 mm en los mismos, sangrado al sondaje, supuración y deficiencia de encía queratinizada con gran acúmulo de placa.

Dado el problema periimplantario y déficit de tejidos, se propone inicialmente una técnica de aumento vertical de cresta alveolar (VRA). Posteriormente, tras la colocación de implantes, se optó por realizar un provisional atornillado de tipo carga inmediata con el objetivo de ir acondicionando los tejidos blandos. De manera diferida y ante el déficit periimplantario de EQ; se propuso un aumento mediante un colgajo de reposición apical y doble injerto gingival libre del paladar duro.

Un problema común en la implantología moderna es la ausencia de un volumen óseo adecuado para la correcta colocación tridimensional de los implantes dentales. Cuando se necesite, el VRA es una intervención quirúrgica efectiva, con baja morbilidad, predecible, pero muy sensible a la técnica, y debe ser realizada por cirujanos altamente experimentados, ya que las complicaciones postoperatorias son relativamente frecuentes.

4 Presentación del caso clínico

Paciente de 43 años que acude para valoración de molestias y supuración en quinto sextante. A la edad de 21 años fue intervenido de gran quiste odontogénico inflamatorio no queratinizante en región anterior mandibular mediante quistectomía y exodoncia de piezas dentales implicadas en el mismo (desde 34 hasta 44). A los seis meses se le colocaron seis implantes osteointegrados IMZ 4.0 hex-head interforaminales, rehabilitándolos mediante una prótesis parcial fija metal-porcelana.

El paciente no tuvo controles posteriores ni tampoco visitó al odontólogo hasta que en el año 2019 acude a consulta. Al examen clínico periodontal se observaron profundidades de sondaje mayores de 6 mm, sangrado al sondaje suave, supuración y deficiencia de encía queratinizada con gran acúmulo de placa. Asimismo, el paciente presentaba un fenotipo gingival grueso y recesión de los tejidos blandos alrededor de todos los implantes (figura 1). A nivel radiológico, se confirmó el diagnóstico de periimplantitis tipo 3c según Monje y col.(1) con una pérdida ósea combinada entre el 60% y el 100% de las espiras en todos los implantes, por lo que se decidió la retirada de todos ellos (figura 2).

Considerando que el paciente demandaba una nueva prótesis fija implantosoportada, se descartó la nueva colocación de implantes en la región basal sin una restauración previa de los tejidos blandos y duros comprometidos.

Así, se retiraron todos los implantes junto con un legrado alrededor de los mismos eliminando todo el tejido de granulación existente. Tras la exéresis, se constató el intenso déficit tisular (Figura 3). Por un lado, existía un defecto de tejidos blandos de soporte (encía queratinizada, EQ); y por otro lado, el paciente presentaba una disminución en altura del reborde alveolar entre 5-8 mm, junto con un defecto circunferencial contenido en la parte más inferior.

Para la reconstrucción ósea, se realizó una técnica de aumento vertical y relleno de cavidad basal según Urban et al(2). Basada en una mezcla 1:1 de hueso particulado autólogo obtenido con rascado de cuerpo mandibular bilateral y hueso bovino anorgánico granulado (Bio-oss, Geistlich), todo ello estabilizado con fibrinógeno (figura 4). Como barrera se utilizó membrana de colágeno porcino (Jason, Botiss) fijada mediante chinchetas de titanio al hueso remanente. Por último, se dispusieron 4 membranas de L-PRF (fibrina rica en

plaquetas y leucocitos) (figura 5) para favorecer la cicatrización y disminuir la inflamación postquirúrgica(3). Cobra gran importancia el cierre sin tensión mediante sutura tipo monofilamento de la herida quirúrgica y los colgajos a espesor completo con descargas alejadas del sitio receptor(4).

Para conseguir un sostén al injerto óseo en el plano vertical, se utilizó la técnica conocida como "tienda de campaña" *(tent pole)*(5) colocando un microtornillo axial en la región anterior mandibular. Este microtornillo, no solo tenía una función quirúrgica, sino que jugaba un papel importante en el comportamiento biomecánico de la prótesis fija provisional tipo Maryland, ya que servía de apoyo para reducir el brazo de palanca al colocar una prótesis dentosoportada tan extensa desde el premolar 35 hasta el 45 ambos incluidos(figura 6).

Al no poder aplicar presión en la herida quirúrgica con la restauración temporal, cuatro semanas después de la cirugía reconstructiva cuando los tejidos blandos han comenzado la fase de estabilización, y para evitar dehiscencias de la herida quirúrgica con la consiguiente exposición del injerto(6), se procedió al cementado de la restauración provisional.

Teniendo en cuenta la extensión del Maryland, se desarrollaron patrones de diseño específicos con el objetivo de conseguir un buen comportamiento biomecánico y una durabilidad de medio/largo plazo. A diferencia de lo que describen Schillinburg y cols.(7) los brazos de apoyo se diseñaron con una morfología anular que simulaba un brazo retentivo y un brazo reciprocador(figura 7). Además, se eliminó todo contacto oclusal-axial y todos los contactos en movimientos excéntricos.

A los 6 meses, tras comprobación con escáner radiológico de la maduración ósea midiendo las unidades Hounsfield (media 1470 HU) en la región regenerada (figura 8) y la confirmación del objetivo de ganancia vertical (6-7mm), se procedió a la siguiente fase implantoprotésica.

Junto con los implantes, se optó por realizar un provisional atornillado de tipo carga inmediata con el objetivo de ir acondicionando los tejidos blandos para la carga definitiva y un mayor confort del paciente. Basándose en la técnica propuesta por Arnaiz et al(8) y empleando el software DentalCAD 2.2 (Exocad, USA), se diseñó un prototipado (figura 9) que sirvió para transferir la relación maxilo-mandibular, comprobar la estética de la carga inmediata y para planificar la cirugía guiada en el programa Exoplan Galway 3.0 (Exocad,USA) utilizándolo como modelo de referencia (figura 10).

Este diseño permitió corregir la clase II de Angle esquelética que presentaba el paciente junto con una ligera mordida abierta anterior (desde canino 13 a 23) compensando la disarmonía ósea a través de una inclinación negativa del eje dentario con la provisionalización inmediata.

Siguiendo a Linkevicius et al(9) se colocaron con un protocolo subcrestal cuatro implantes tipo bone level Vega+ 3.6 (Klockner,España) con un anclaje bicortical, buscando el mayor contacto posible con hueso no regenerado y un eje vestibular para evitar pilares angulados (figura 11). Debido a estas premisas, para una mayor seguridad, precisión y exactitud la colocación se realizó con una guía quirúrgica dentosoportada sin anillas (figura 12)(video 1) con el sistema de cirugía guiada Medguide (Archimedes, España).

La carga inmediata de la prótesis provisional se elaboró teniendo en cuenta la técnica descrita por Gallucci en 2004(10). Se confeccionó un mock-up, es decir, un prototipado fabricado en resina a partir del encerado diagnóstico adaptado tras la cirugía de colocación de implantes; convirtiéndolo en una prótesis fija de acrílico retenida por tornillos sobre pilares provisionales (figura 13).

El momento óptimo para el aumento de partes blandas en cirugía de implantes es de 4 a 6 semanas antes de la colocación del pilar definitivo(11). Así, cuatro meses después de los implantes, y ante el déficit periimplantario de EQ; se propuso un aumento mediante un colgajo de reposición apical y doble injerto gingival libre de 26x6 mm del paladar duro (figura 14), logrando una ganancia mayor de 2 mm de EQ.

En la elaboración de la prótesis definitiva, el flujo de trabajo empleado fue mixto. De manera digital se realizó una férula de pasividad de aluminio (Figura 15) y un diseño de dientes (prototipado). La férula mediante técnicas convencionales se arrastró con elastómeros de consistencia mixta para conseguir un modelo analógico con una fiel reproducción de los tejidos blandos.

A su vez, se realizó la prueba de dientes, atornillando el prototipado impreso en resina biocompatible (figura 16). Para dar lugar a la prótesis definitiva se empleó un bloque de zirconio monolítico por la dureza del material, la biocompatibilidad, la higiene y la estabilidad que proporciona a largo plazo(12) (figura 17). Además de las ventajas anteriormente descritas, el zirconio redujo el tiempo de trabajo tanto para el profesional dental (clínico y técnico de laboratorio), como para el paciente (tiempo de tratamiento).

5 Discusión

El aumento vertical de la cresta alveolar (VRA) es uno de los mayores retos a los que un cirujano oral se puede enfrentar en su práctica implantológica. Esto se debe principalmente a la sensibilidad de la técnica y, en consecuencia, a las frecuentes complicaciones intra y postoperatorias que ocurren durante su realización. Aunque existen tratamientos alternativos para evitar la realización de aumentos de cresta que presentan mucha menor morbilidad y una mayor satisfacción para el paciente como los implantes cortos; en muchas ocasiones, como en el caso clínico descrito, no siempre es posible su uso para conseguir una prótesis con unos resultados estéticos y funcionales adecuados(4).

Existen tres tipos de técnicas para conseguir una ganancia de tejidos duros en el plano vertical: injertos en bloque, ROG y distracción ósea. En los últimos años y gracias al avance en el campo de los biomateriales, el injerto en bloque (considerado el “gold standard”) y la distracción han sido desplazados por la ROG debido a una mayor predictibilidad, abordajes menos invasivos y menor morbilidad. Esto queda reflejado en diferentes estudios(4) que demuestran que aunque el mayor aumento vertical se consigue con la distracción con una media de 8.04mm, es la modalidad con una mayor tasa de complicaciones en torno al 47,3%; los injertos en bloque 3,46mm y 23,9%, y por último la ROG con un 4,18mm y un 12,1%.

Si bien los procedimientos para aumentar el stock óseo se pueden realizar conjuntamente a la colocación de implantes, cuando la regeneración exige un aumento de más de 4 mm se desaconseja la colocación simultánea de los mismos (6). Cuando sí es posible, se deben colocar en un entorno no inflamado, más aún en los defectos relacionados con la periimplantitis, ya que la regeneración se ve influenciado por las condiciones inflamatorias que ocurren en los tejidos adyacentes(1).

Los resultados estéticos y el resultado final de una prótesis implantosoportada dependen de un tejido blando óptimo(13). La presencia de EQ ha sido un motivo de controversia en el mantenimiento de la salud de los tejidos periimplantarios. Aunque autores como Frisch y cols(14) defienden que la ausencia de EQ no pone en peligro la salud periimplantaria, estudios recientes asocian que menos de 2 mm de EQ puede estar asociado con enfermedades periimplantarias, así como mayor acúmulo de placa, inflamación de los tejidos blandos, pérdida de hueso marginal y recesión gingival(15).

Es importante tener en cuenta que los procedimientos de regeneración ósea pueden provocar un desplazamiento de la línea mucogingival reduciendo la profundidad del vestíbulo y dificultando la higiene al paciente. Es por ello que una revisión sistemática basada en cuatro estudios clínicos prospectivos demuestra que el aumento de tejidos blandos mediante un injerto gingival libre (IGL) mejora significativamente los índices gingivales y de placa, así como los niveles óseos marginales(16).

El uso de la cirugía guiada en implantes es imprescindible para conseguir una exactitud y precisión en su colocación a diferencia de la colocación a mano alzada, sobre todo cuando los implantes requieren colocarse tridimensionalmente en posiciones y con orientaciones determinadas. En cambio, a día de hoy, no existe diferencia entre la colocación “freeehand” y con cirugía guiada en perdida de hueso marginal, complicaciones mecánicas y biológicas, así como la supervivencia a largo plazo de los implantes(17).

El comportamiento biomecánico de la prótesis parcial removible transicional ha supuesto un reto en el desarrollo y conducción de este caso clínico. En primer lugar, como guía de preservación para los tejidos duros y blandos que han participado en el proceso de reconstrucción del defecto periimplantario del paciente, de la misma manera que se demuestra en estudios clínicos de índole similar(18).

A pesar del estándar indicado por autores como Engelman y Renouard(19), los cuales definen todos los principios biomecánicos para conseguir supervivencia y éxito a largo plazo de los tratamientos restauradores, los implantes, se colocaron de manera invertida, es decir, éstos no fueron situados paralelos al eje óseo. Esta decisión terapéutica, fue tomada porque se quiso corregir o enmascarar un problema óseo a través de soluciones dentoalveolares. Para ello, durante el diseño del prototipado que posteriormente daría lugar a la creación de la férula quirúrgica en la cirugía guiada, se consideró dirigir la mayor parte de las fuerzas oclusales hacia el cuerpo medial de los implantes, de tal manera que la mayor parte de las espiras coronales y apicales neutralicen el momento de flexión manteniendo la transmisión de fuerza masticatoria dentro del límite fisiológico.

6 Conclusiones

Un problema común en la implantología moderna es la ausencia de un volumen óseo adecuado para la correcta colocación tridimensional de los implantes dentales. Cuando se necesite, el VRA es una intervención quirúrgica efectiva, con baja morbilidad, predecible, pero muy sensible a la técnica, y debe ser realizada por cirujanos altamente experimentados, ya que las complicaciones postoperatorias son relativamente frecuentes.

En cuanto a las técnicas de incremento de EQ con implantes el tratamiento de elección es el injerto gingival libre(20).

Un flujo de trabajo digital quirúrgico y protésico disminuye la complejidad quirúrgica, facilita la elaboración de la prótesis y hace más predecible el resultado final del trabajo en el paciente. Todo ello, mejora la calidad de vida, disminuyendo la morbilidad y el tiempo global del tratamiento.

7 Referencias bibliográficas

1. Monje A, Pons R, Insua A, Nart J, Wang HL, Schwarz F. Morphology and severity of peri-implantitis bone defects. Clin Implant Dent Relat Res. 2019;21(4):635–43.
2. Urban IA, Monje A. Guided Bone Regeneration in Alveolar Bone Reconstruction. Vol. 31, Oral and Maxillofacial Surgery Clinics of North America. W.B. Saunders; 2019. p. 331–8.
3. Dragonas P, Katsaros T, Avila-Ortiz G, Chambrone L, Schiavo JH, Palaiologou A. Effects of leukocyte–platelet-rich fibrin (L-PRF) in different intraoral bone grafting procedures: a systematic review. Vol. 48, International Journal of Oral and Maxillofacial Surgery. Churchill Livingstone; 2019. p. 250–62.
4. Urban IA, Montero E, Monje A, Sanz-Sánchez I. Effectiveness of vertical ridge augmentation interventions: A systematic review and meta-analysis. J Clin Periodontol. 2019 Jun 1;46(S21):319–39.
5. Pourdanesh F, Esmaeelinejad M, Aghdashi F. Clinical outcomes of dental implants after use of tenting for bony augmentation: a systematic review. Vol. 55, British Journal of Oral and Maxillofacial Surgery. Churchill Livingstone; 2017. p. 999–1007.
6. Jepsen S, Schwarz F, Cordaro L, Derks J, Hämmerle CHF, Heitz-Mayfield LJ, et al. Regeneration of alveolar ridge defects. Consensus report of group 4 of the 15th European Workshop on Periodontology on Bone Regeneration. J Clin Periodontol. 2019 Jun 1;46(S21):277–86.
7. Huettig F, Prutscher A, Goldammer C, Kreutzer CA, Weber H. First clinical experiences with CAD/CAM-fabricated PMMA-based fixed dental prostheses as long-term temporaries. Clin Oral Investig. 2016 Jan 22;20(1):161–8.
8. Gutiérrez Jiménez A, Arnaiz González FJ, Urcelay Moreno N. Nuevas técnicas de planificación y tratamiento para la rehabilitación maxilar con implantes cigomáticos. A propósito de un caso. Cient Dent. 2022;19(1):33–41.
9. Linkevicius T, Puisys A, Linkevicius R, Alkimavicius J, Gineviciute E, Linkeviciene L. The influence of submerged healing abutment or subcrestal implant placement on soft tissue thickness and crestal bone stability. A 2-year randomized clinical trial. Clin Implant Dent Relat Res. 2020 Aug;22(4):497–506.
10. Carmen Bernal Ortega C, Fernandez Molina E, Rios Santos JV, Bullón Fernández P, Bermejo Mas C, Calvo Lazaro P, et al. Provisionales de carga inmediata completa: Técnica pickup de Germán Galluci. Revista Internacional de Prótesis Estomatológica. 2008;11(3):195–201.

11. Thoma DS, Buranawat B, Hämmerle CHF, Held U, Jung RE. Efficacy of soft tissue augmentation around dental implants and in partially edentulous areas: a systematic review. J Clin Periodontol. 2014 Apr;41 Suppl 15:S77-91.
12. SCHRADER P, KOLLING S, SCHLENZ MA, WÖSTMANN B, SCHMIDT A. Finite element simulation of fixed dental prostheses made from PMMA —Part II: Material modeling and nonlinear finite element analysis. Dent Mater J. 2021 Jul 25;40(4):2020–231.
13. Buser D, Martin W, Belser UC. Optimizing esthetics for implant restorations in the anterior maxilla: anatomic and surgical considerations. Int J Oral Maxillofac Implants. 2004;19 Suppl:43–61.
14. Frisch E, Ziebolz D, Vach K, Ratka-Krüger P. The effect of keratinized mucosa width on peri-implant outcome under supportive postimplant therapy. Clin Implant Dent Relat Res. 2015 Jan;17 Suppl 1:e236-44.
15. Monje A, Blasi G. Significance of keratinized mucosa/gingiva on peri-implant and adjacent periodontal conditions in erratic maintenance compliers. J Periodontol. 2019 May;90(5):445–53.
16. Thoma DS, Naenni N, Figuero E, Hämmerle CHF, Schwarz F, Jung RE, et al. Effects of soft tissue augmentation procedures on peri-implant health or disease: A systematic review and meta-analysis. Clin Oral Implants Res. 2018 Mar;29 Suppl 15:32–49.
17. Yogui FC, Verri FR, de Luna Gomes JM, Lemos CAA, Cruz RS, Pellizzer EP. Comparison between computer-guided and freehand dental implant placement surgery: A systematic review and meta-analysis. Int J Oral Maxillofac Surg. 2021 Feb;50(2):242–50.
18. Dolcini GA, Colombo M, Mangano C. From Guided Surgery to Final Prosthesis with a Fully Digital Procedure: A Prospective Clinical Study on 15 Partially Edentulous Patients. Int J Dent. 2016;2016:1–7.
19. Zhou W, Gallucci G, Chen S, Buser D, Hamilton A. Placement and Loading Protocols for Single Implants in Different Locations: A Systematic Review. Int J Oral Maxillofac Implants. 2021 Jul;36(4):e72–89.
20. Zucchelli G, Tavelli L, McGuire MK, Rasperini G, Feinberg SE, Wang HL, et al. Autogenous soft tissue grafting for periodontal and peri-implant plastic surgical reconstruction. J Periodontol. 2020 Jan;91(1):9–16.

8 Leyenda de las fotografías

Figura 1: Situación clínica inicial del paciente.

Figura 2: Ortopantomografía inicial del paciente.

Figura 3: Defecto óseo tras la retirada de los implantes.

Figura 4: Regeneración ósea guiada con mezcla 1:1 de hueso particulado autólogo y Bio-oss.

Figura 5: Cobertura del injerto óseo con membranas Jason y membranas de L-PRF.

Figura 6: Microtornillo para tenting pole technique soportando la prótesis tipo Maryland.

Figura 7: Provisionalización con prótesis tipo Maryland.

Figura 8: Comparación cortes sagitales altura implantes 32-42 de TAC pre y postquirúrgico en la que se aprecia diferencia cuantitativa en eje vertical mandibular.

Figura 9: Prototipado para comprobación intraoral

Figura 10: Imagen del software Exoplan para la colocación de implantes utilizando el prototipado como modelo de referencia.

Figura 11: Corte sagital a cada uno de los implantes en TAC. Eje de inserción vestibularizado para evitar pilares angulados.

Figura 12: Guía quirúrgica dentosoportada sin anillas (superior). Comprobación de fresado con paralelizadores quirúrgicos (medio). Implantes colocados en posición final con pilar de cicatrización (inferior)

Figura 13: Provisional inmediato sobre implantes confeccionado con técnica Gallucci

Figura 14: Adaptación en el lecho receptor de los injertos gingivales libres.

Figura 15: Férula de aluminio para test de pasividad.

Figura 16: Prueba de dientes con prototipado atornillado

Figura 17: Prótesis definitiva.

Video 1: Colocación de implantes con guía quirúrgica dentosoportada diseñada en Exoplan

11 Fotografías y vídeos

Figura 1

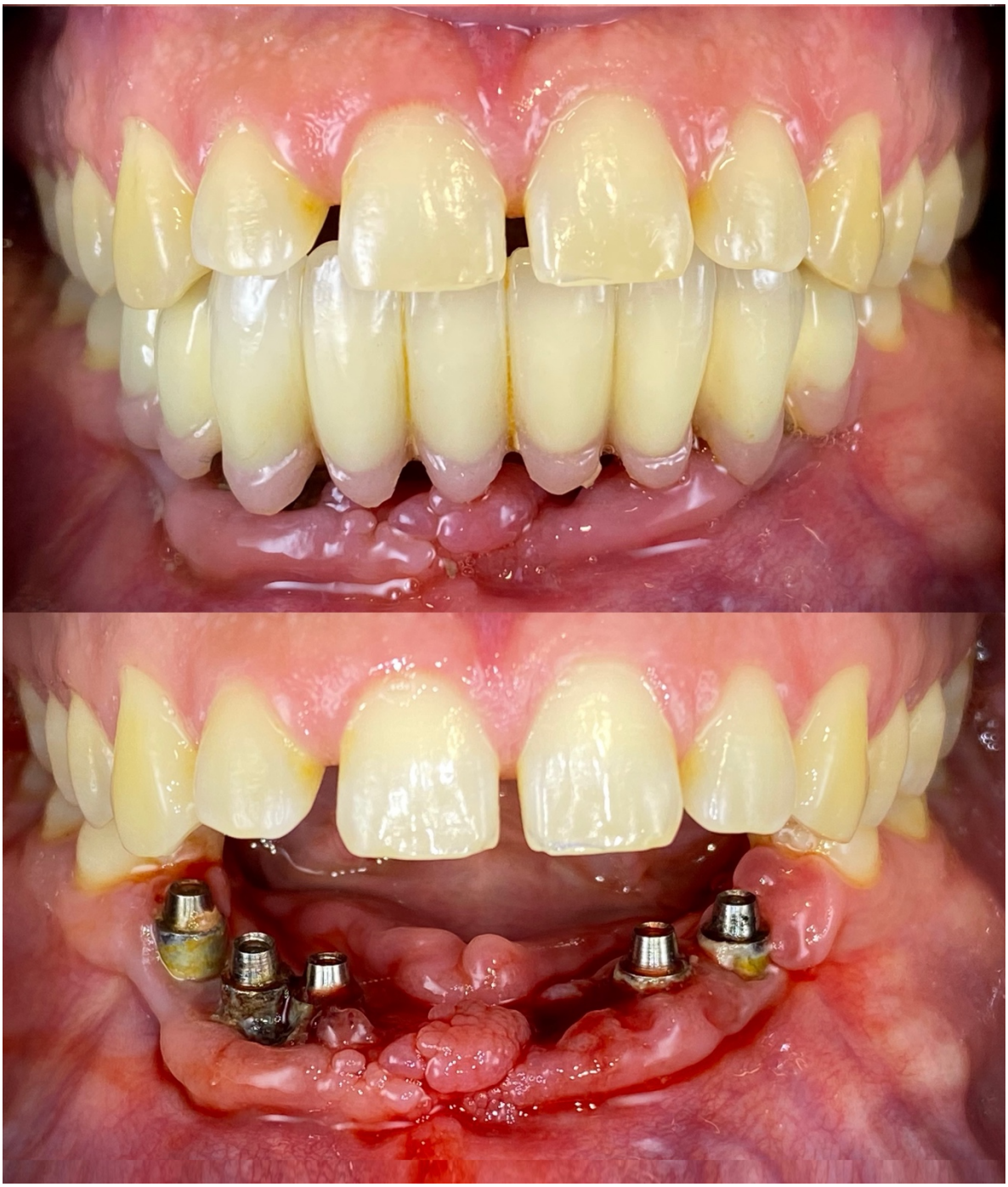

Figura 2

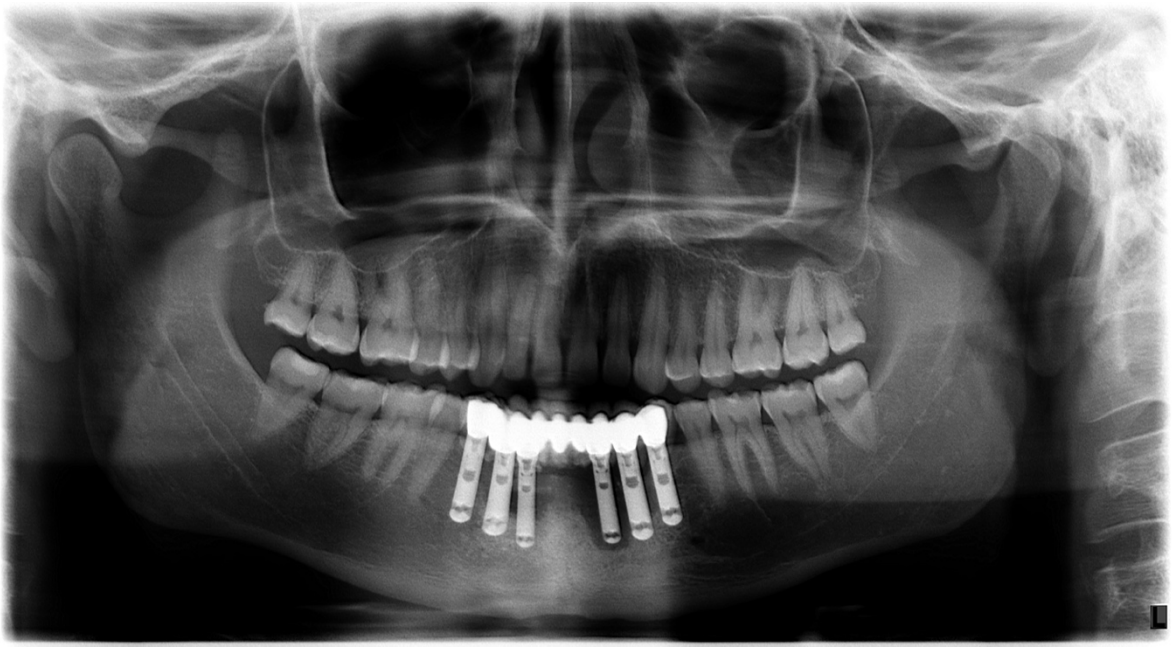

Figura 3

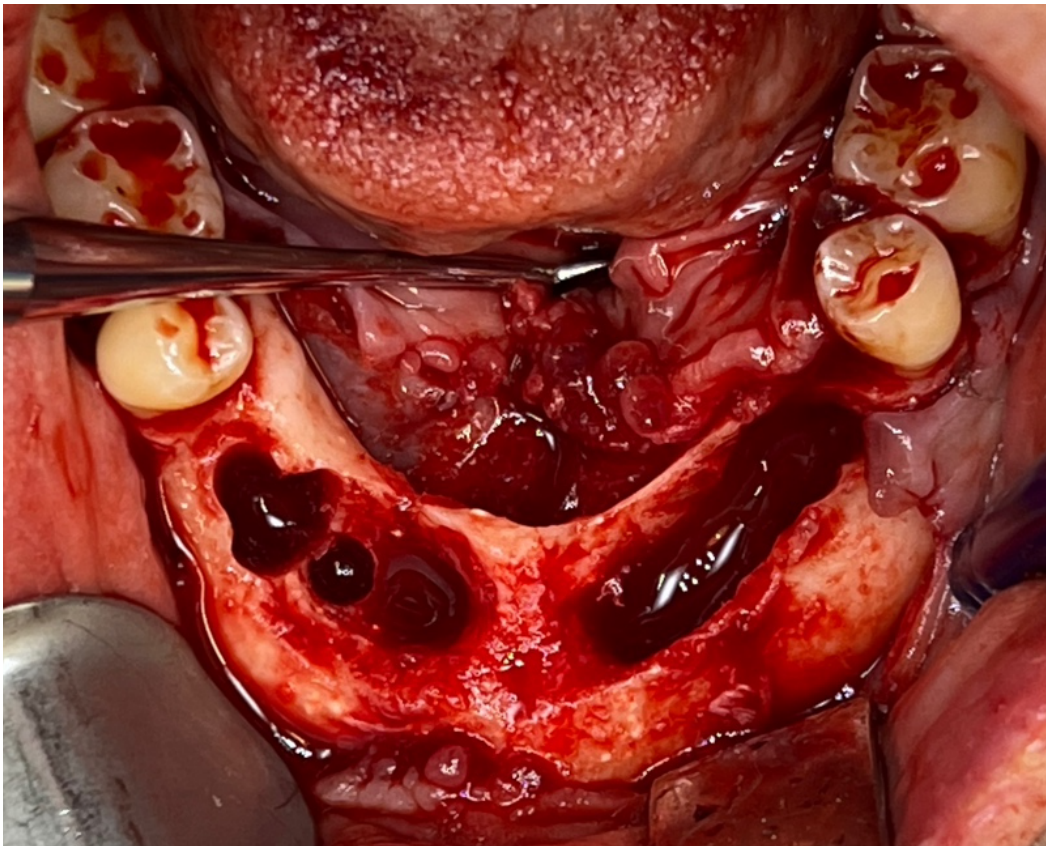

Figura 4

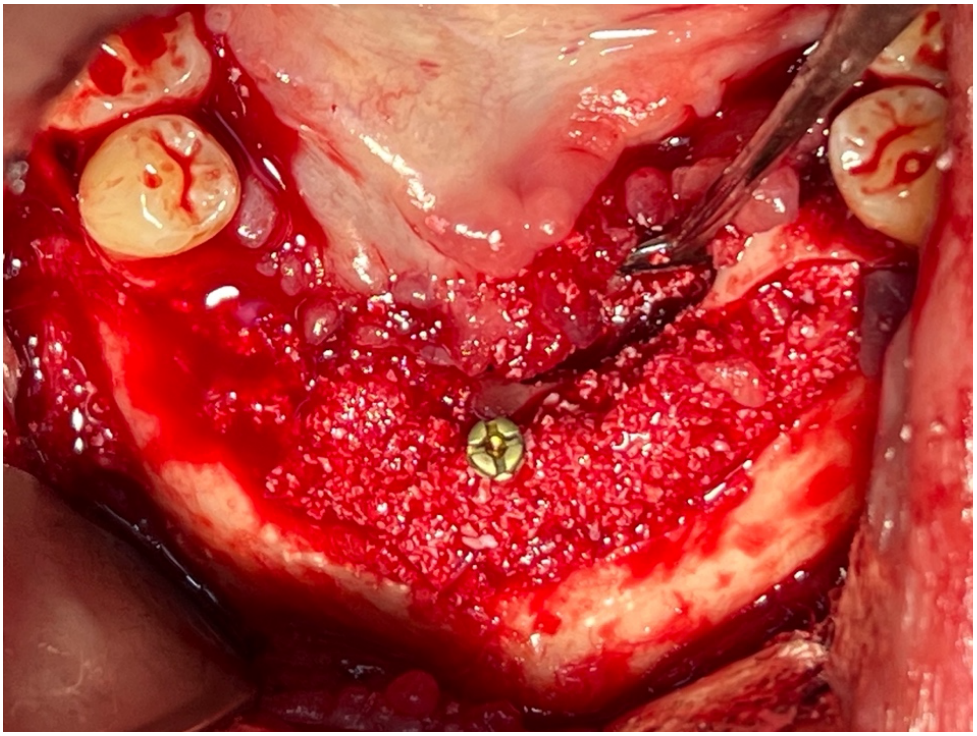

Figura 5

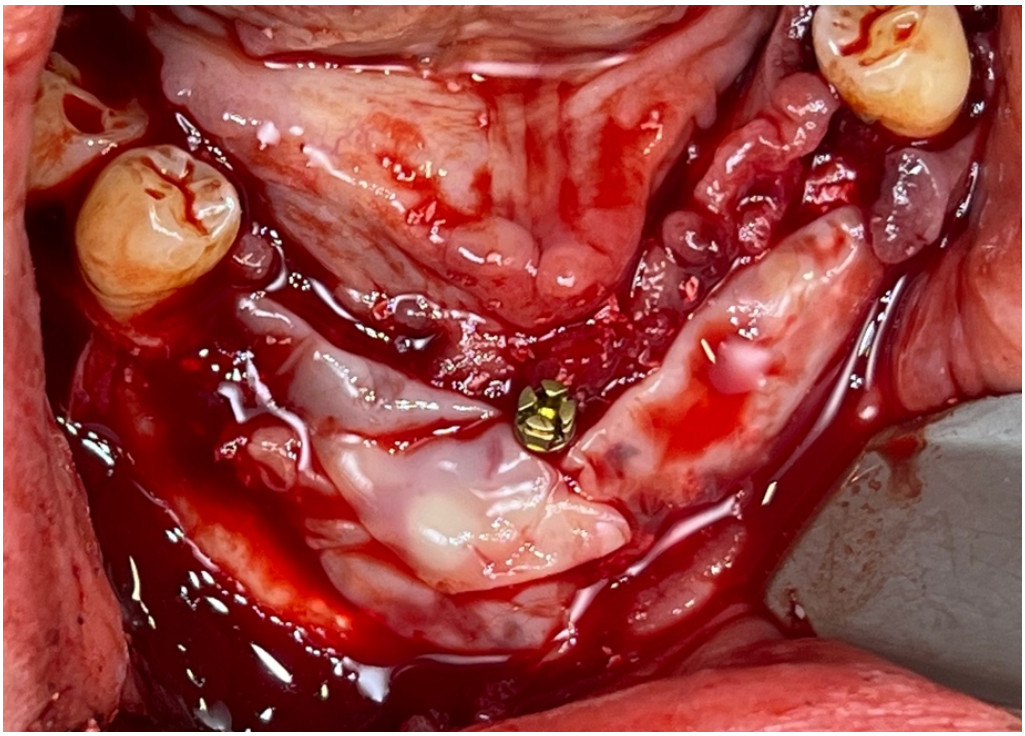

Figura 6

Figura 7

Figura 8

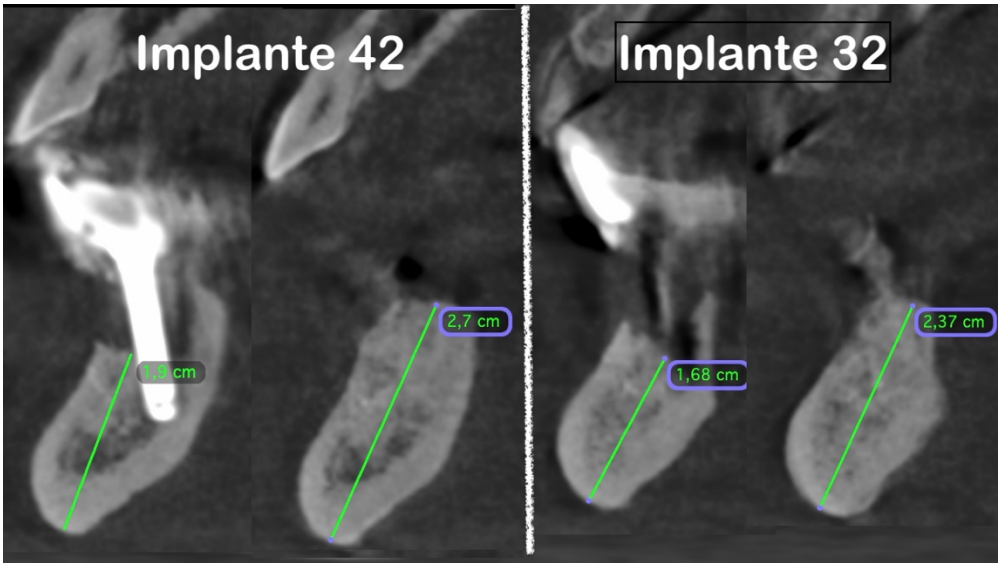

Figura 9

Figura 10

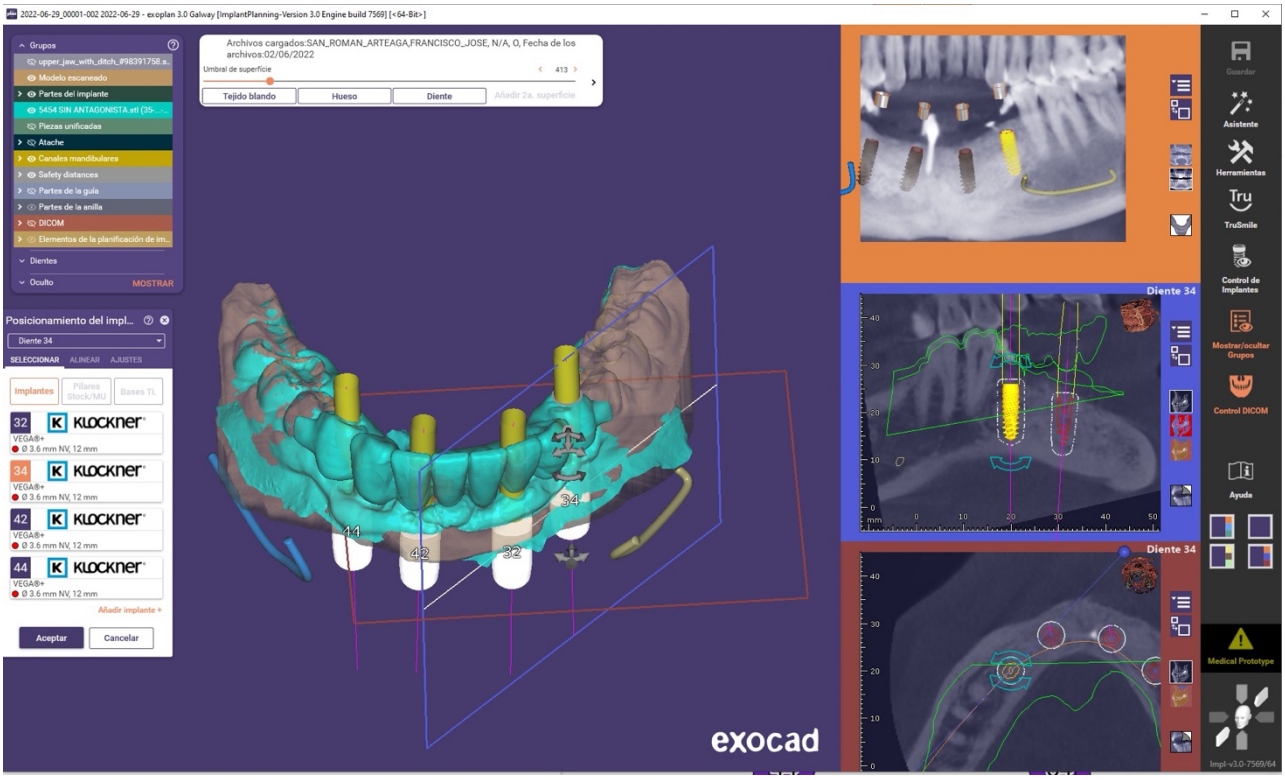

Figura 11

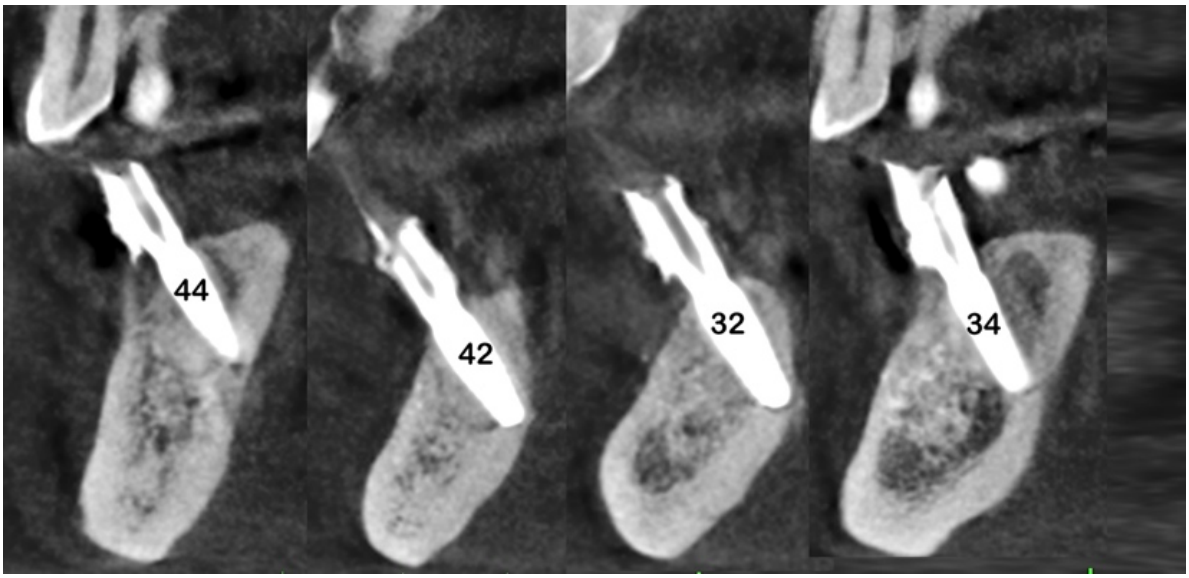

Figura 12

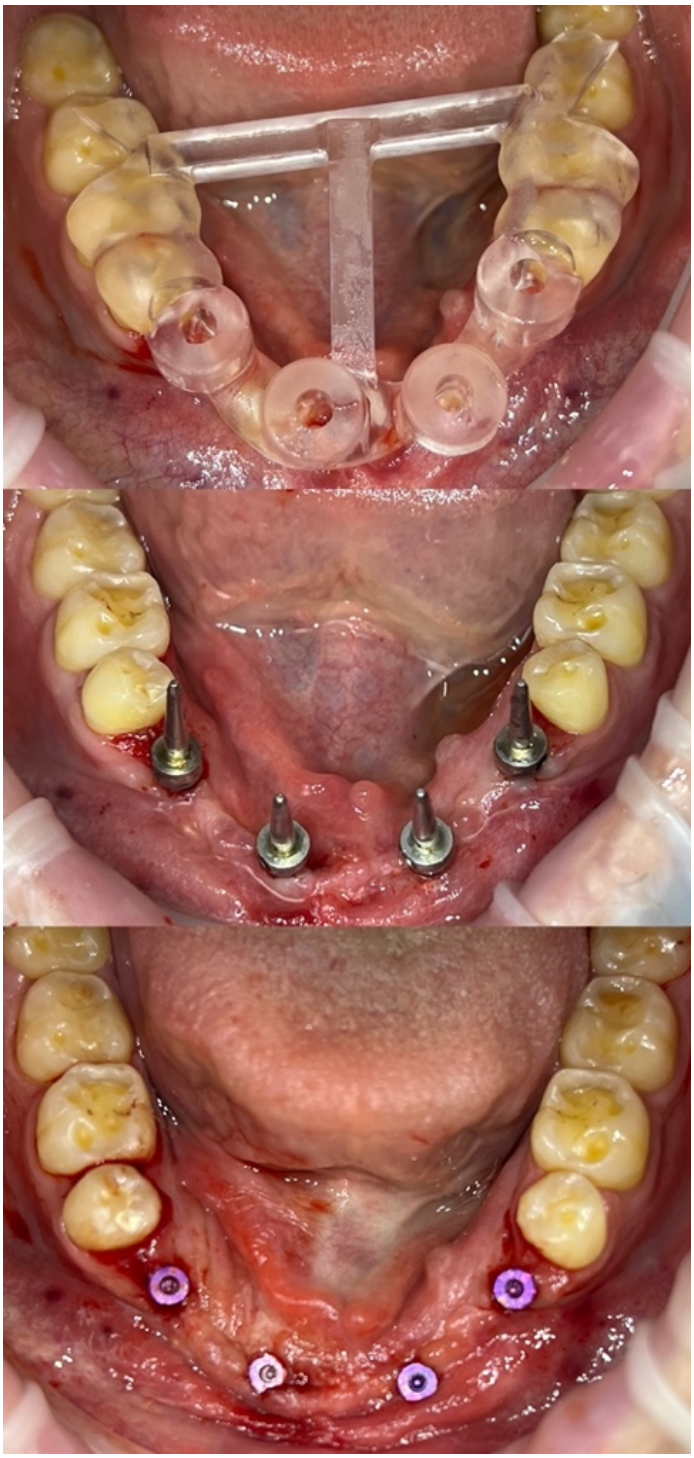

Figura 13:

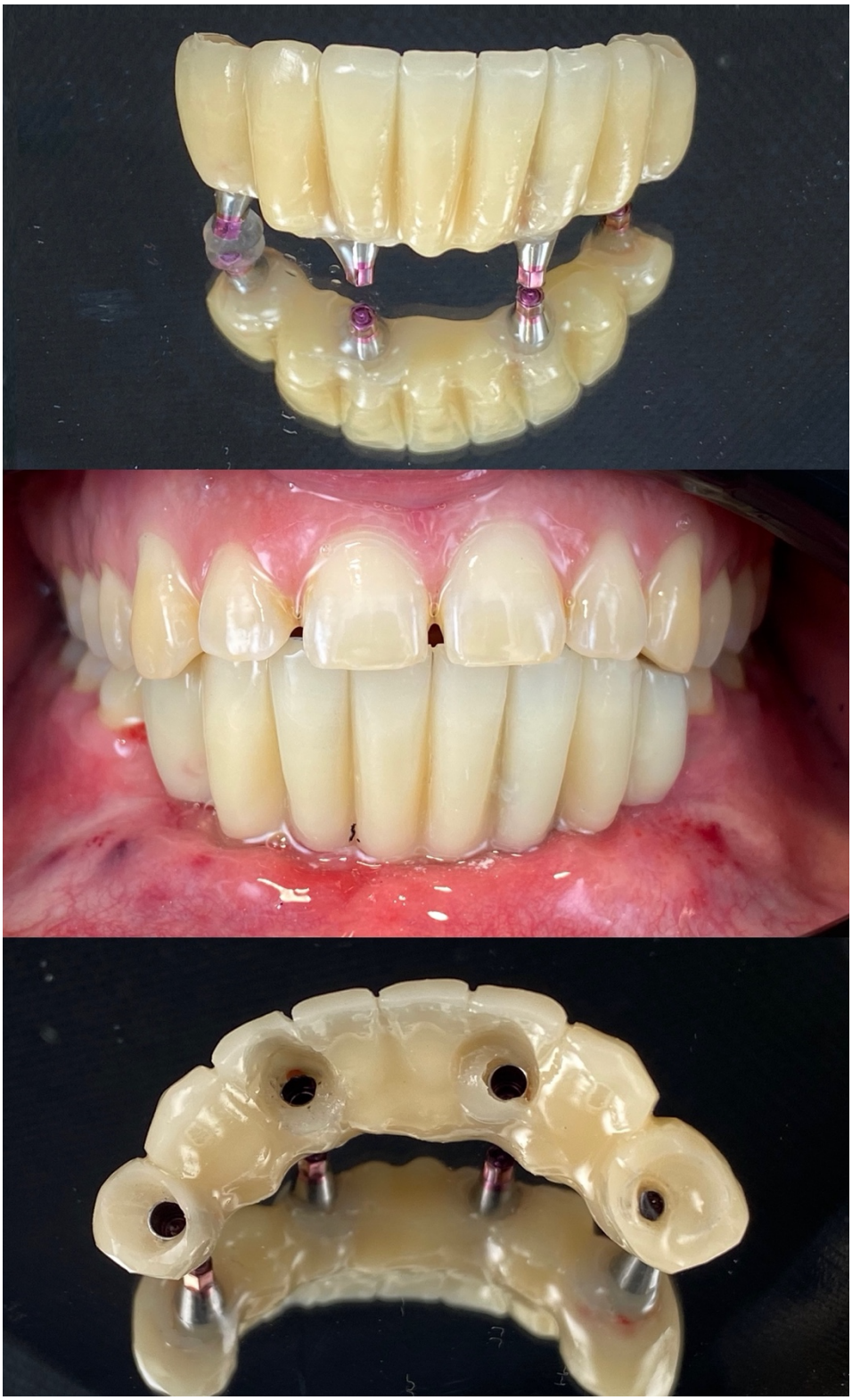

Figura 14:

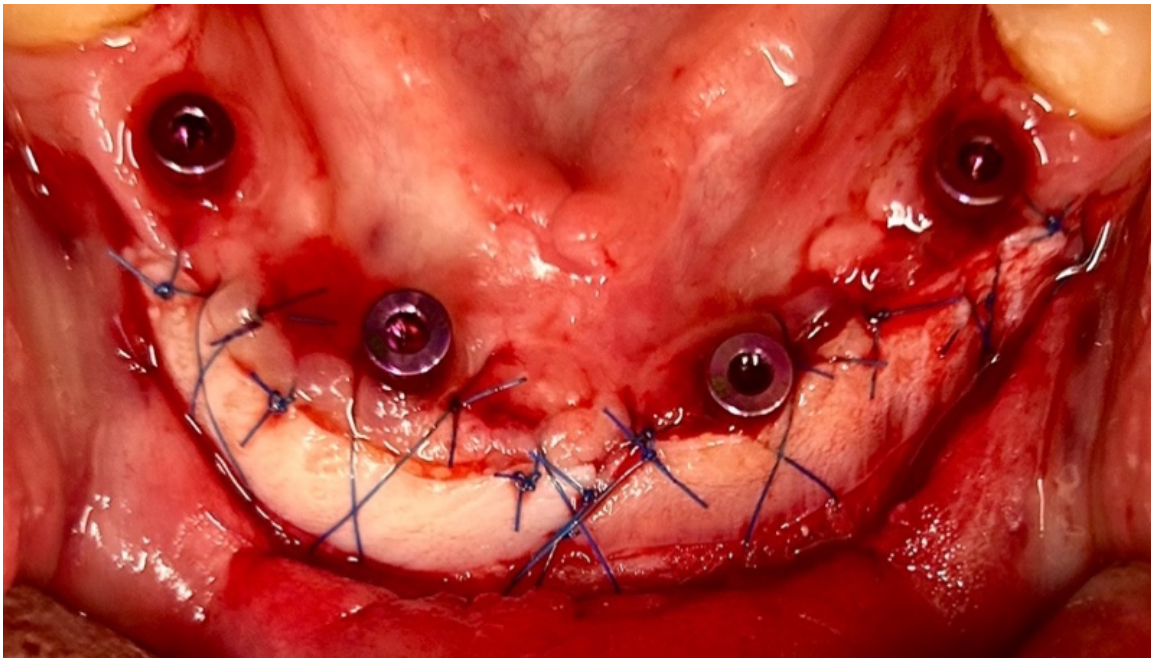

Figura 15

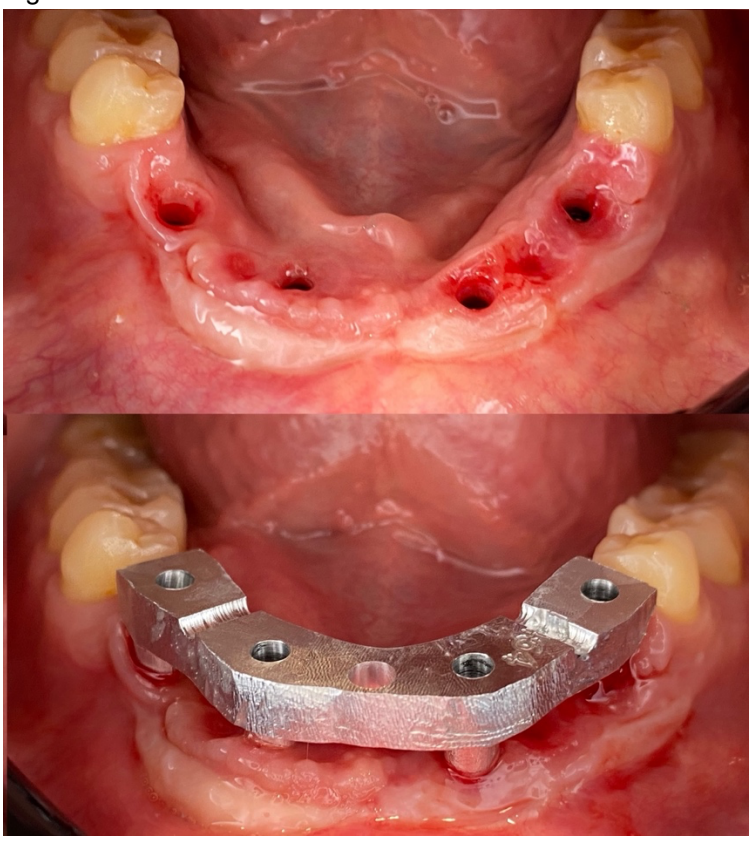

Figura 16

Figura 17

Video 1:
https://www.dropbox.com/scl/fi/r90oum3c17ks5h4jkfeuo/video-1.mp4?rlkey=3ghl9fj5hosvwri42wuohd8yv&dl=0

11 Palabras clave

Regeneración vertical
Cirugía guiada
Odontología digital
Gran pontico Maryland
Injerto gingival libre