RESTAURACIÓN DENTOALVEOLAR INMEDIATA Y MÍNIMAMENTE INVASIVA PARA EL TRATAMIENTO DE ALVÉOLO POSTEXTRACCIÓN TIPO II

daily clinic

palabras clave: preservación alveolar, implantología mínimamente invasiva, planificación digital

Introducción

La colocación de implantes inmediatos en alveolos comprometidos del sector anterior es un auténtico reto para el profesional odontológico. Son numerosos los factores que resultan esenciales para la obtención de un resultado óptimo desde el punto de vista biológico y estético. El diagnóstico pormenorizado del caso, una selección de las técnicas quirúrgicas adecuadas y los materiales restauradores empleados, así como una posición tridimensional del implante con un correcto manejo manejo de los tejidos periodontales son factores vitales para la obtención de resultados predecibles a largo plazo causando un verdadero impacto en la vida del paciente.

En el presente caso, dada la dificultad del mismo, se tuvo en todo momento especial atención al uso de procedimientos mínimamente invasivos que permitieran a la paciente convivir durante la fase de tratamiento con el desempeño de su función profesional de cara al público.

Los defectos alveolares de tipo II y tipo III presentan una mayor complejidad terapéutica y deben ser abordados con precaución, especialmente en la zona estética. El resultado final dependerá de los efectos asociados a la pérdida ósea y la recesión de los tejidos blandos sobre el tratamiento de los alvéolos postextracción, agravados por las lesiones periapicales, procesos infecciosos, la pérdida ósea severa alrededor del diente desahuciado y el fenotipo periodontal.

Presentación del caso clínico

El problema de la paciente

Paciente mujer de 52 años de edad que acudió a la clínica dental refiriendo antecedentes de dolor e inflamación localizada en el incisivo central superior izquierdo, describiendo además un aumento de la movilidad muy evidente de varios días de evolución.

Diagnóstico

La inspección clínica reveló la presencia de un tracto sinusal sobre la línea mucogingival de 21, unos tejidos periodontales con aspecto sano que solamente muestran un aspecto edematoso y eritematoso en las papilas mesial y distal de 21. Sondaje aumentado localizado de 5 mm de profundidad en distal con movilidad tipo II. La paciente presenta una restauración de cubrimiento total previa con una ligera extrusión (Figura 1). En las pruebas radiológicas complementarias (radiografía periapical y tomografía computerizada de haz cónico TCHC) confirmaron una fractura corono-radicular distal con una pérdida ósea angular asociada, la pérdida parcial de cortical vestibular y una lesión apical con perforación de la cortical vestibular, mostrando un defecto alveolar de tipo IIC (Figura 2-3).

Figura 1. La evaluación clínica del caso reveló un incisivo central superior izquierdo desahuciado con pérdida parcial de la pared vestibular y un fenotipo periodontal grueso festoneado sin recesión gingival. La profundidad de la bolsa periodontal era de 5 mm. La radiografía periapical muestra la fractura corono radicular y la pérdida ósea asociada a la misma así como la lesión apical.

Objetivo del tratamiento

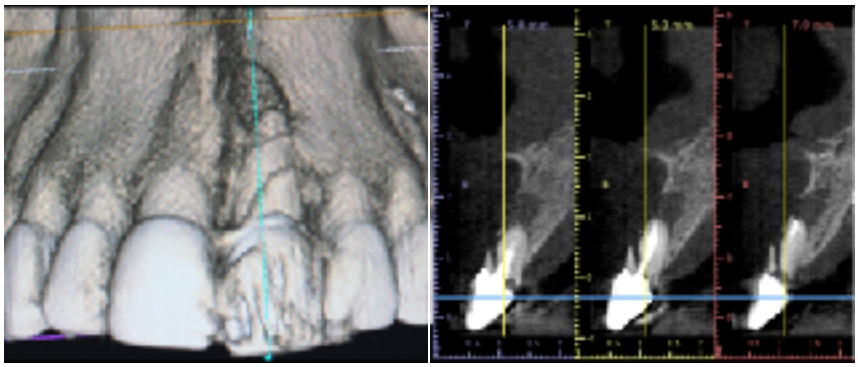

Figura 2-3. La evaluación radiológica del caso reveló la fractura corono radicular y la pérdida ósea asociada a la misma así como la lesión apical con la consiguiente perforación. En la reconstrucción 3D así como en el corte sagital se aprecia la presencia de un puente óseo de la cortical vestibular.

El principal objetivo del tratamiento es restaurar la salud y la función a la paciente teniendo en cuenta siempre un criterio estético ideal. Los objetivos secundarios del tratamiento son reconstruir la cresta alveolar, mejorar la calidad y cantidad de tejido blando con un enfoque totalmente conservador que no afecte a dientes adyacentes.

Plan de tratamiento

1ª Fase: Extracción, preservación alveolar y provisionalización fija.

Se procede a realizar la exodoncia del 21 con un abordaje mínimamente invasivo. Se inicia retirando el fragmento coronal y tras una incisión intrasulcular se extrae cuidadosamente la raíz y se curetea y limpia el alvéolo. Se aprecia la pérdida parcial de la cortical vestibular y la fenestración apical. Posteriormente se tuneliza el tejido blando hasta sobrepasar la fenestración apical, colocándose una membrana de colágeno reticulado con las dimensiones adecuadas en la zona tunelizada. Tras hidratar el xenoinjerto particulado de origen bovino se coloca y empaqueta en el alveolo sobrecorrigiendo parcialmente y finalmente se cubre con la membrana colágena. Una vez reconstruída la cresta, se coloca un puente provisional tipo Maryland en PMMA con una anatomía ovoidea que se introduce de 2-3mm en el alveolo realizando un sellado protésico. (Figuras 4-15).

Figura 4-13. Secuencia de la extracción atraumática y proceso de legrado, tunelización y preservación alveolar con xenoinjerto particulado de origen bovino y membrana de colágeno reticulado. Detalles del provisional en PMMA del caso.

Figura 14-15. Imagen clínica del postoperatorio inmediato tras realizar la preservación alveolar y el cementado adhesivo del puente tipo Maryland. Radiografía periapical del postoperatorio inmediato donde se aprecia un relleno óseo radiológico correcto de todo el alveolo.

2ª fase: Colocación de implante dental guiado, injerto de tejido conectivo y estética inmediata.

Una vez transcurrido el tiempo preceptivo para que se produzca la osificación de la zona tratada (6 meses), se procede a realizar un nuevo TAHC para la reevaluación de la zona regenerada y proceder a la planificación de la siguiente fase del tratamiento. (Figuras 15-18).

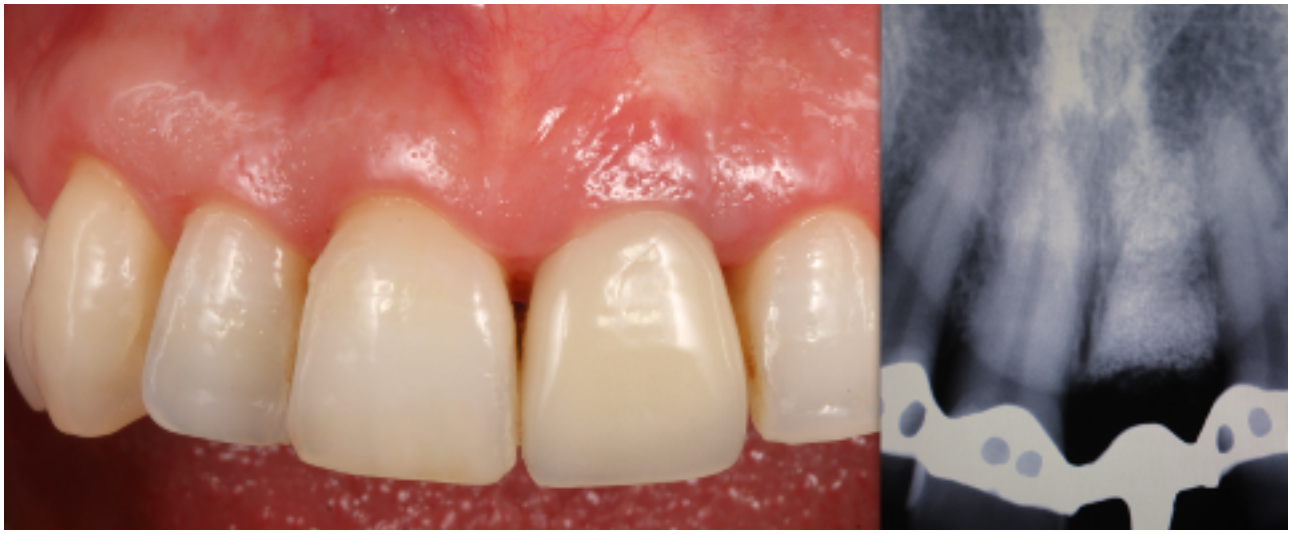

Figura 15-16. Imagen clínica a los 6 meses de realizar la preservación alveolar y el cementado adhesivo del puente tipo Maryland. Radiografía periapical a los 6 meses del procedimiento donde se aprecia un relleno óseo radiológico correcto de todo el alveolo.

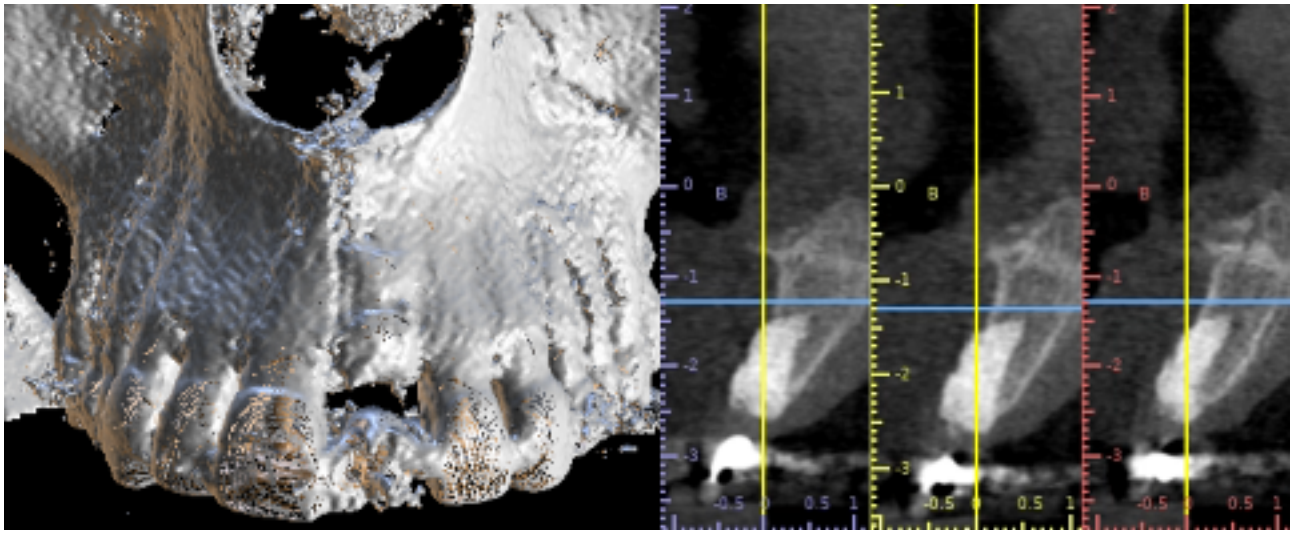

Figura 17-18. La reevaluación radiológica del caso reveló un relleno óseo y una reconstrucción de cresta compatibles con una regeneración verdadera. En la reconstrucción 3D así como en el corte sagital se aprecia un volumen y unas dimensiones correctas para la colocación de un implante dental en una posicion 3D ideales.

Una vez diseñada la férula quirúrgica para la colocación guiada del implante en la posición 3D ideal se procedió a realizar la colocación del mismo. Valorando un correcto ajuste de la férula se procede a realizar la secuencia de fresado recomendada por el fabricante con un abordaje sin colgajo colocando un implante de 3,6*12 a un torque >35Ncm, estabilidad primaria y un valor de ISQ de 72. Dado que cumple todos los criterios descritos por los consensos internacionales se procede a realizar la provisionalización inmediata directa al implante. Previamente se realiza un injerto de tejido conectivo tomado de la tuberosidad realizando una incisión en sobre con un bisturí oftálmico y fijándolo con sutura de polipropileno 6/0s. (Figuras 19-30).

Figura 19-30. Detalle de la férula de cirugía guiada y de reposición dental. Secuencia clínica de la colocación guiada sin colgajo del implante. Detalle del valor de ISQ. Secuencia clínica de la preparación del lecho en sobre y la colocación de un injerto de tejido conectivo.

Para la provisionalización y la estética inmediata se emplea el diente previo en PMMA que portaba el paciente realizando la preparación pertinente para rebasado en boca sobre pilar temporal. Una vez preparado el diente y el pilar, se procede al rebasado en boca y, mediante la colocación de la férula de reposición, colocamos el diente provisional en la posición planificada donde retocamos y modificamos hasta obtener un perfil subcrítico y crítico adecuados. (Figuras 31-40).

Figura 31-38. Secuencia clínica de la preparación, rebase y ajuste de la corona provisional en PMMA sobre el pilar temporal mediante la ayuda de una férula de reposición. Detalle del post inmediato tras colocación de la corona en boca. Radiografía periapical del post inmediato tras la colocación de la corona provisional sobre implante.

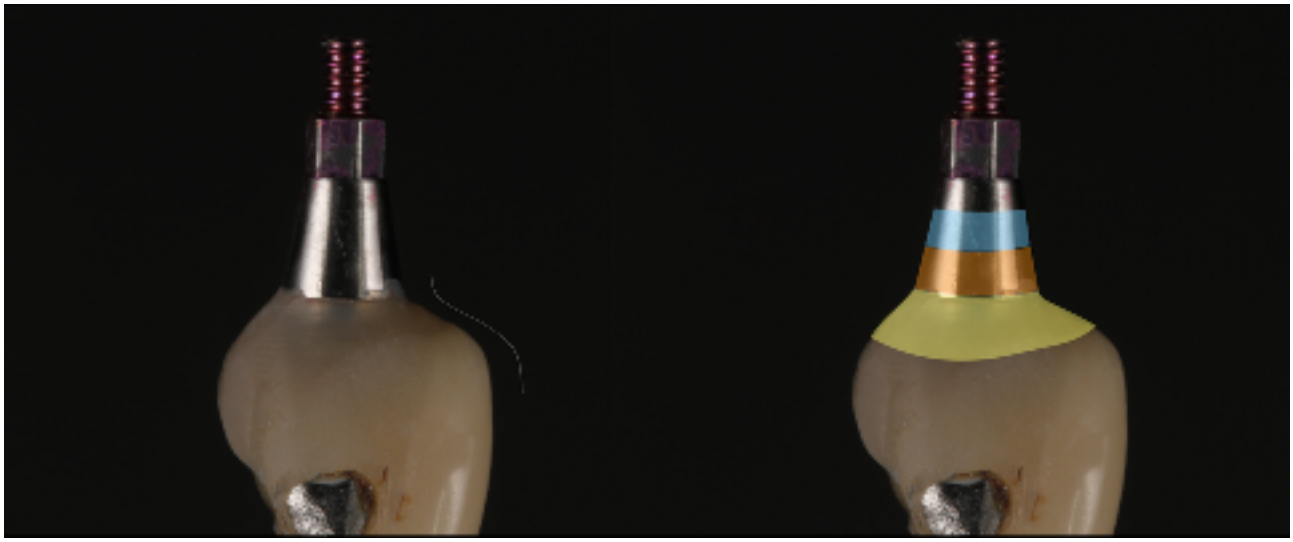

Figura 39-40. Detalle de la corona provisional sobre implante donde se aprecia el perfil de emergencia con el perfil crítico y subcrítico adecuados.

3ª fase: Restauración final.

Una vez transcurrido el tiempo preceptivo para que se produzca la osteointegración del implante y la completa maduración del tejido blando (2-3 meses) se planifica los pasos de la fase restauradora final.

Impresiones de alta precisión. Mediante el empleo de protocolos analógicos y el uso de polivinilsiloxano (PVS) se procede en primer lugar a la copia perfecta del perfil de emergencia obtenido con la corona provisional. Posteriormente se individualiza el aditamento de toma de impresiones con una resina acrílica autopolimerizable (figuras 41-48). Una vez instalado en el implante, tras cerciorase de un ajuste completamente pasivo en el mismo, se procede a la toma de impresiones con la técnica de pick-up en una fase. (Figuras 49-51).

Prueba de try-in. El diseño y confección de la restauración definitiva se realiza mediante procedimientos CAD-CAM. Tomando como referencia la corona provisional se diseña una



Figura 41-48. Detalle de la corona provisional sobre implante donde se aprecia el perfil de emergencia con el perfil crítico y subcrítico adecuados.

Figura 49-51. Detalle de la configuración anatómica del perfil de emergencia. Secuencia clínica del transfer de impresión individualizado y la posterior toma de impresiones mediante la técnica de pick-up.

corona en resina con la forma y dimensiones definitivas en la que se realizan todas las modificaciones pertinentes en clínica. Una vez realizadas las pequeñas correcciones y tras tomar el color con la ayuda de guías de color (VITA CLASSIC®) y fotografías con polarización cruzada. (Figuras 52-53). Se envía al laboratorio para diseñar un pilar anatómico completamente personalizado. Este se fabrica en zirconio monolítico, que irá cementado en un pilar Ti-base. Tomando este pilar personalizado como referencia, se diseña y confecciona una corona en disilicato de litio que irá cementada sobre el mismo. (Figuras 54-56).

Figura 52-53. Detalle de la configuración anatómica del perfil de emergencia. Secuencia clínica del transfer de impresión individualizado y la posterior toma de impresiones mediante la técnica de pick-up.

Acabado. Una vez desinfectado con gel de clorhexidina se instala la corona sobre implantes, cementada previamente en el laboratorio siguiendo un protocolo adhesivo con cemento de resina. Se atornilla a torque recomendado por la casa comercial. Chequeando oclusión en estático y movimientos excursivos así como la integridad de las áreas de contacto

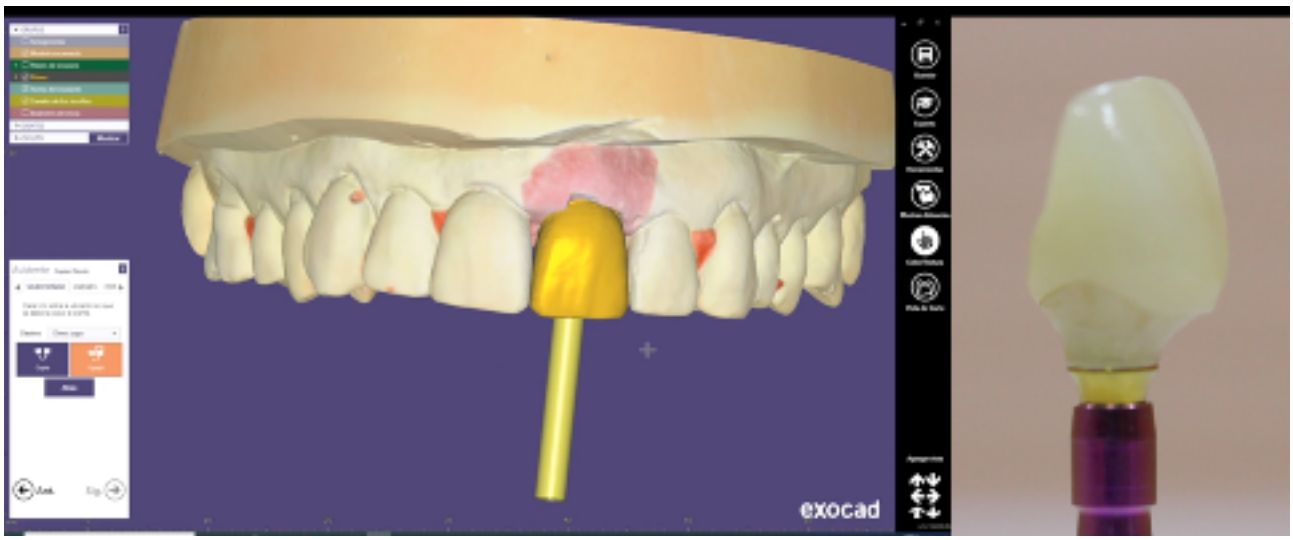



Figura 54-56. Detalle del diseño CAD con un software específico. Fabricación CAM de pilar en zirconio monolítico y corona en disilicato de litio.

Figura 57-60. Secuencia de la instalación del pilar personalizado de zirconio y su integración con el tejido blando. Integración de la restauración tras la entrega.

4ª fase: Revisiones y controles.
La paciente fue sometida a seguimiento clínico durante 2 años. El contorno de los tejidos blandos (margen gingival y papilas) y el tejido óseo periimplatario se mantuvo estable (Figura 61).

Figura 61. Imagen clínica de la estabilidad biológica y estética a los 24 meses. Radiografía periapical a los 24 meses de la entrega.

Discusión

El tratamiento de los alveolos postestracción en los que existe una pérdida parcial o total de la cortical vestibular son un reto biológica y estéticamente hablando, por ello un minucioso análisis del caso para generar un protocolo y abordaje terapéutico exquisito evitaran la aparición de resultados indeseados.
En el momento en el que se extrae un diente comienza un proceso de curación y remodelado óseo que lleva implícito un cambio volumétrico evidente en sentido horizontal (29-63%) y vertical (11-22%), siendo éste mucho más marcado en los primeros 3 meses y cuando la cortical vestibular es muy fina o está dañada por procesos patológicos[1-2].
Se han descrito infinidad de abordajes quirúrgicos para el tratamiento y reconstrucción de alvéolos postextracción con la colocación de implantes de manera simultánea[3-7], donde el acceso quirúrgico se ha realizado mediante cirugía a colgajo de espesor total[8] y sin colgajo[9].
Para abordar las deficiencias de la cortical vestibular y rellenar los defectos residuales, se han utilizado diversos tipos de injerto; virutas de hueso autólogo[10], mineral óseo bovino desproteinizado particulado (DBBM)[11] con y sin hueso autólogo[12], concentrados de plaquetas con mineral óseo alogénico[13], minibloques de DBBM con colágeno[14-15] y mineral óseo bovino con un 10% de colágeno porcino colocado entre la membrana y el implante dental con un injerto de tejidos blandos[9]. Todos los tipos de injerto obtienen resultados estéticos satisfactorios, con algunas limitaciones. Es fundamental el uso de este tipo de sustitutos óseos dado que la colocación del implante *per se* no preserva la anatomía del alveolo[16-17].
Existe un amplio consenso de que la posición del implante debe estar totalmente guiada por la posición de la prótesis y, por tanto, su posición 3D juega un papel totalmente determinante para el éxito tanto biológico como estético[18].
Por tanto, si no es posible colocar el implante en la posición planificada se recomienda realizar una colocación de implante diferida. Más aún cuando no se tiene hueso residual suficiente para obtener anclaje (3-5mm apical a la posición del implante) que nos permita obtener una estabilidad primaria mínima que garantice la osteointegración del implante de manera predecible[19-20].
En situaciones clínicas en las que exista un riesgo elevado de recesión postextracción, es recomendable la realización de técnicas mucho más predecibles como la preservación alveolar[21-22]. En este tipo de abordajes y con el objetivo de minimizar los cambios en el tejido blando, se ha descrito así mismo el sellado del alveolo prostodónticamente obteniendo un control y una estabilización de la arquitectura gingival durante el proceso de curación y cicatrización[23].
La planificación digital de la posición 3D del implante y de la prótesis, completamente asistida por ordenador sumada a un abordaje quirúrgico guiado y sin colgajo, permite el manejo cuidadoso y atraumático con la preservación total de los tejidos[24-25].
La estética inmediata (carga inmediata) en dientes anteriores es un procedimiento altamente predecible en términos de supervivencia del implante y estabilidad ósea marginal siempre que se cumplan criterios tales como un torque de inserción mínimo (20-45 Ncm) y un cociente mínimo de estabilidad del implante (ISQ= 60-65)[26].

La selección del material del aditamento definitivo en zirconia ha arrojado mejor respuesta inflamatoria en el tejido gingival así como un mejor comportamiento estético con la integración completa del aditamento en los tejidos blandos[27].

Conclusiones

Desde el punto de vista clínico y biológico, la preservación alveolar combinada con técnicas de regeneración ósea guiada simultáneamente al sellado prostodóntico del alveolo proporcionó una regeneración de la cresta ósea y una estabilización del tejido blando, preservando la arquitectura gingival, con resultados estéticos y funcionales satisfactorios en casos con alvéolos postextracción de tipo II. Generando un punto de partida mucho más predecible para un abordaje mínimamente invasivo planificado y confeccionado digitalmente. La selección del material de restauración definitiva en zirconio monolítico proporcionó una integración biológica y estética completa.

RELEVANCIA CLÍNICA

En casos clínicos caracterizados por la presencia de alvéolos tipo II y III, con fenotipo fino o grueso en combinación de procesos patológicos, la planificación pormenorizada del tratamiento con una secuenciación rigurosa y el empleo de técnicas quirúrgicas conservadoras en combinación con el manejo inmediato de la estética del tejido blando –manejando de manera combinada regeneración de defectos de los tejidos duros y blandos en el alvéolo postextracción– así como un abordaje implantológico guiado con una buena selección del material restaurador obtiene resultados clínicos y radiológicos satisfactorios a largo plazo.

Referencias bibliográficas:

(1) Schropp L, Wenzel A, Kostopoulos L, Karring T. Bone healing and soft tissue contour changes following single-tooth extraction: a clinical and radiographic 12-month prospective study. *Int J Periodontics Restorative Dent*, 2003;23(4).

(2) Tan WL, Wong TLT, Wong MCM, Lang NP. A systematic review of post-extractional alveolar hard and soft tissue dimensional changes in humans. *Clin Oral Impl Res*. 2012;23(5):1–21.

(3) Elian N, Cho S-C, Froum S, Smith RB, Tarnow DP. A simplified socket classification and repair technique. *Pract Proced Aesthet Dent*. 2007;19:99-104.

(4) Schneider D, Grunder U, Ender A, Hämmerle CHF, Jung RE. Volume gain and stability of peri-implant tissue following bone and soft tissue augmentation: 1-year results from a prospective cohort study. *Clin Oral Impl Res*. 2011;22:28-37.

(5) Buser D, Chappuis V, Bornstein MM, Wittneben JG, Frei M, Belser UC. Long-term stability of contour augmentation with early implant placement following single tooth extraction in the esthetic zone: A prospective, cross-sectional study in 41 patients with a 5-to 9-year follow-up. *J Periodontol*. 2013;84:1517-1527.

(6) Buser D, Chappuis V, Belser UC, Chen S. Implant placement post extraction in esthetic single tooth sites: When immediate, when early, when late? *Periodontol 2000*. 2017;73:84-102.

(7) Kan JYK, Rungcharassaeng K, Deflorian M, Weinstein T, Wang HL, Testori T. Immediate implant placement and provisionalization of maxillary anterior single implants. *Periodontol 2000*. 2018;77:197-212.

(8) Waki T, Kan JYK. Immediate placement and provisionalization of maxillary anterior single implant with guided bone regeneration, connective tissue graft, and coronally positioned flap procedures. *Int J Esthet Dent*. 2016;11:174-185.

(9) Frizzera F, Freitas RM, Muñoz-Chávez OF, Cabral G, Shibli JA, Marcantonio Jr E. Impact of soft tissue grafts to reduce peri-implant alterations after immediate implant placement and provisionalization in compromised sockets. *Int J Periodontics Restorative Dent*. 2019;39: 381-389.

(10) Noelken R, Kunkel M, Wagner W. Immediate implant placement and provisionalization after long-axis root fracture and complete loss of the facial bony lamella. *Int J Periodontics Restorative Dent*. 2011;31:175-183.

(11) Kan JY, Rungcharassaeng K, Sclar A, Lozada JL. Effects of the facial osseous defect morphology on gingival dynamics after immediate tooth replacement and guided bone regeneration: 1-year results. *J Oral Maxillofac Surg*. 2007;65:13-19.

(12) Tripodakis AP, Gousias H, Mastoris M, Likouresis D. Five-year volumetric evaluation of periodontally compromised sites restored by immediate implant restorations. *Int J Periodontics Restorative Dent*. 2016;36:645-653.

(13) Norero HN, Ibáñez MA. A new technique for rebuilding the buccal plate during placement of immediate dental implants in an extraction site with buccal defects. *Journal of Implant & Advanced Clinical Dentistry*. 2018;10:6-15.

(14)Albiero AM, Benato R, Degidi M. Buccal plate regeneration with immediate postextraction implant placement and restoration: Case reports. Int J Periodontics Restorative Dent. 2014;34:e67-e72.

(15)Assaf JH, Assaf DD, Antoniazzi RP, Osorio LB, Franca FM. Correction of buccal dehiscence during immediate implant placement using the flapless technique: A tomographic evaluation. *J Periodontol*. 2017;88:173-180.

(16)Sanz M, Cecchinato D, Ferrus J, Pjetursson EB, Lang NP, Lindhe J. A prospective, randomized−controlled clinical trial to evaluate bone preservation using implants with different geometry placed into extraction sockets in the maxilla. *Clin Oral Implants Res*. 2010;21(1): 13-21.

(17)Araujo MG, Sukekava F, Wennstrom JL, Lindhe J. Tissue modeling following implant placement in fresh extraction sockets. *Clin Oral Implants Res*. 2006;17(6):615-624.

(18)Grunder U, Gracis S, Capelli, M. Influence of the 3-D bone-to-implant relationship on esthetics. Int J Periodontics Restorative Dent. 2005;25(2).

(19)Lioubavina−Hack, N, Lang, NP, Karring T. Significance of primary stability for osseointegration of dental implants. *Clin Oral Implants Res*. 2006;17(3):244-250.

(20)Javed F, Romanos G. The role of primary stability for successful immediate loading of dental implants. A literature review. *Journal of dentistry*, 2010;38(8):612-620.

(21)Horváth A, Mardas N, Mezzomo L, Needleman I, Donos N. Alveolar ridge preservation. A systematic review. *Clin Oral Investig.* 2013;17:341-363.

(22)CHF Hämmerle, Araujo MG, Simion M. On Behalf of the Osteology Consensus Group 2011. Evidence-based knowledge on the biology and treatment of extraction sockets. *Clin Oral Impl Res.* 2012;23(5):80–82.

(23)Landsberg C, Bichacho N. A modified surgical/prosthetic approach for optimal single implant supported crown. Part I--The socket seal surgery. Practical Periodontics and Aesthetic Dentistry: PPAD. 1994;6(2):11-17.

(24)Christoph H, Hämmerle F, Jung R. E, Kapos T, Brodala N. Consensus Statements and Recommended Clinical Procedures Regarding Computer-Assisted Implant Dentistry. *Int J of Oral & Maxillofac Implants.* 2008;24:126-129

(25)Van Assche N, Vercruyssen M, Coucke W, Teughels W, Jacobs R, Quirynen M. Accuracy of computer-aided implant placement. *Clin Oral Implants Res.* 2012;23(6):112–123.

(26) Gallucci G, Benic , Eckert S, Papaspyridakos P, Schimme M, Schrott A, Weber P. Consensus statements and clinical recommendations for implant loading protocols. *Int J Oral Maxillofac Implants.* 2014;29:287-290.

(27)Linkevicius T, Vaitelis J. The effect of zirconia or titanium as abutment material on soft peri-implant tissues: a systematic review and meta-analysis. *Clin Oral Impl Res*. 2015;26(11):139–147.